نکاتی از مقاله‌ی «اورده»ی کتاب تشریح بدن انسان

امیررضا دهقانیان[الف]، حامد عابدتاش[ب]، پویا فریدی[ب]، محمدرضا شمس اردکانی[ج]، عبدالعلی محقّق‌زاده[ب] *

[الف] دانشکده‌ی پزشکی، دانشگاه علوم پزشکی شیراز، شیراز، ایران

[ب] گروه داروسازی سنّتی و مرکز تحقیقات علوم دارویی، دانشکده‌ی داروسازی، دانشگاه علوم پزشکی شیراز، شیراز، ایران

[ج] گروه طب سنّتی، دانشکده‌ی طب سنّتی، دانشگاه علوم پزشکی تهران، تهران، ایران

چکیده

کتاب تشریح منصوری کامیاب‌ترین درس‌نامه‌ی کالبدشناسی تاریخ پزشکی ایران به زبان پارسی، تأثیر به‌سزایی بر کتاب‌های کالبدشناسی پس از خود به جای گذاشته است. در این تحقیق ضمن بررسی مقاله‌ی «اورده»ی این کتاب، بخش‌هایی از آن با دانش امروزی برابری شده است. ۲۱ نکته، از جمله موارد زیر مقابله و نقد شده است: استفاده از عبارت "عرق ساکن" برای سیاهرگ، منشاء سیاهرگ‌ها، اشاره به ورید شریانی، انتقال مواد از درون رگ به سمت بافت از طریق ترشح، اشاره به وریدباب و عملکرد آن، عملکرد و محل قرارگرفتن سیاهرگ اجوف، شعبات هشت‌گانه‌ی سیاهرگ باب، تغذیه‌ی معده، شاخه‌های سیاهرگ طحالی، سیستم گردش خون درون کبد، سیاهرگ‌های فرنیک تحتانی، سیاهرگ‌های پریکادیوفرنیک، شاخه‌های سیاهرگ اجوف، شاخه‌هایی که به سیاهرگ اجوف فوقانی منتهی می‌شوند، شاخه‌ی سیاهرگی توراسیک داخلی، سیاهرگ‌های ژوگولار داخلی، اشاره به عروق وداجین، اشاره به معصره، شبکه‌ی سیاهرگی دست و شاخه‌ی انتهایی ورید فمورال.

واژگان کلیدی: آناتومی، تشریح بدن انسان، اورده، منصوری شیرازی

۱. مقدمه

کتاب "تشریح بدن انسان" یا "تشریح منصوری" نگارش منصوربن محمدبن احمد شیرازی کامیاب‌ترین درس‌نامه‌ی کالبدشناسی تاریخ پزشکی ایران به زبان پارسی است (۱). این در حالی است که به‌دلیل عدم اشراف بر زبان فارسی کتاب را عربی یا عربی- فارسی ذکر نموده‌اند. بدون شک این کتاب اثر عمیقی بر کتاب‌های تشریح بعد از خود گذاشته است. در این زمینه ترجمه‌ی کامل کتاب، اقتباس از متن و تصاویر (۲) (شکل ۱) و به‌خصوص استفاده از تصاویر آن برای تکمیل بخش تشریح کتب مختلف قابل ذکر است. در این مقاله سعی شده است تا ضمن بررسی مقاله‌ی «اورده»ی کتاب، نکاتی از آن با دانش امروزی برابری شود.

۲. برابری امروزی نکاتی از مقاله‌ی سیاهرگ‌ها

مقاله‌ی سیاهرگ‌ها تحت عنوان «المقاله الرّابعه فی الاورده» با عبارت «ورید عبارت از عِرق ساکن که از طرف جگر رسته است و...» شروع شده و با عبارت «...و مجموع مختلط می‌شوند چنان‌که یک ورید می‌گردد. والله اعلم» پایان می‌یابد. در برخی نسخه‌ها عبارت «و الله اعلم بالصواب» در پایان مقاله آمده است (۱). تصویری مربوط به مسیرهای وریدها همراه با سیستم گوارش شامل معده و روده‌ها با ذکر جزییات در پایان مقاله دیده می‌شود (۳) (شکل‌های ۲ و۳). در این شکل‌ها و در مورد ترسیم رگ‌های

* فرد مسوول مکاتبات: mohaghegh@sums.ac.ir

[Downloaded from jiitm.ir on 2026-02-14]

پا، نکته‌ی بسیار جالب توجّهی وجود دارد که سیاهرگ صافن خارج از بدن و شاخه‌های دیگر، درون ساق پا رسم شده‌اند. این گونه ترسیم نشان دهنده‌ی آن است که سیاهرگ صافن سطحی‌تر از سیاهرگ‌های دیگر قرار گرفته است. نکته‌ی حایز اهمیّت دیگر آن است که در این شکل سیاهرگ‌های اصلی بدون زواید یا "شعبه" ترسیم شده است در حالی‌که سایر سیاهرگ‌ها دارای شعبات ریز می‌باشند (شکل‌های ۲ و۳).

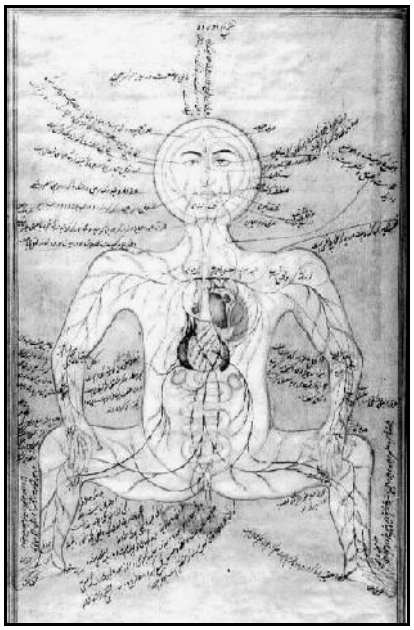

شکل ۱. شکل تشریح اورده از دست نوشته‌ای به زبان فارسی متاثر از کتاب تشریح بدن انسان نگارش منصوری (مربوط به دوران فتحعلی شاه قاجار) (۲).

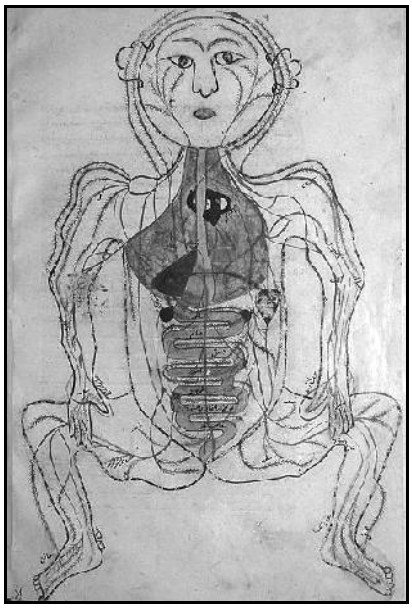

شکل ۲. نمونه‌ای از شکل مربوط به سیاهرگ‌ها همراه با دستگاه گوارش از یک نسخه‌ی خطّی کتاب تشریح بدن انسان (۳).

شکل ۳. نمونه‌ای از شکل مربوط به سیاهرگ‌ها همراه با دستگاه گوارش از یک نسخه‌ی خطّی کتاب تشریح بدن انسان (۳).

در زیر به نکاتی از مقاله‌ی سیاهرگ‌ها برگرفته از کتاب تشریح منصوری (۱) و شرح کالبدشناسی امروزی آن اشاره می‌شود:

نکته‌ی ۱: در صفحه‌ی ۱۱۹ آمده است: «ورید عبارت است از عرق ساکن که از طرف جگر رسته است و قوّت تغذیه و تنمیه از او حاصل می شود...».
نکته‌ی بسیار با اهمیّت آن است که در این‌جا لفظ «عرق ساکن» برای سیاهرگ در مقابل «عرق متحرّکه» برای سرخرگ استفاده شده است که نشان می‌دهد، سیاهرگ برخلاف سرخرگ فاقد انقباض و نبض می‌باشد. از سوی دیگر بایستی متذکّر شد که در مطلب فوق منشاء سیاهرگ‌ها کبد دانسته شده است، امّا همان‌طورکه می‌دانیم امروزه با توجّه به جهت جریان خون، منشاء سیاهرگ‌ها را مویرگ‌ها برشمرده‌اند و سیاهرگ‌ها را حاصل به هم پیوستن مویرگ‌ها می‌دانند که مواد حاصل از متابولیسم بافت‌ها را به سمت قلب می‌برند (٤).

نکته‌ی ۲: در همان صفحه آمده است: «... و مجموع اورده یک طبقه بود، الّا ورید شریانی که دو طبقه است و به ریه می‌رود.»
همان‌طورکه در بحث سرخرگ‌ها ذکر شد (۵)، علی‌رغم تصوّر نویسنده، تمامی عروق بدن از سه لایه‌ی اینتیما، مدیا و

[Downloaded from jiitm.ir on 2026-02-14]

آدوانتیس تشکیل شده‌اند و اختلافی در تعداد لایه‌ها وجود ندارد (٤). امّا به‌نظر می‌رسد عاملی که این تصوّر اشتباه را سبب شده این باشد که سیاهرگ‌ها به‌دلیل پایین بودن فشارخون درونی‌شان، ضخامت کمی دارند و به‌طور ماکروسکوپی به‌نظر یک لایه می‌رسند.

نکته‌ی ۳: در مطلب فوق آمده است: «ورید شریانی»
در این‌جا اشاره به «ورید شریانی» شده است که به ریه می‌رود و آن را ضخیم‌تر از سایر سیاهرگ‌ها دانسته است. در این جمله چند نکته نهفته است: اوّل این‌که نام «ورید شریانی» نشان می‌دهد که دانشمندان گذشته به ماهیّت اکسیژن‌دار بودن خون درون «ورید شریانی» که منظور سیاهرگ‌های ریوی (Pulmonary veins) می‌باشد، واقف بوده‌اند. دوّم آن‌که همان‌طور که می‌دانیم سیاهرگ‌های ریوی، خون اکسیژن‌دار را از ریه‌ها به قلب باز می‌گردانند و تغذیه‌ی بافت ریوی از سرخرگ برونکیال (Bronchial artery) شاخه‌ای از آئورت سینه‌ای است (٦).

نکته‌ی ۴: در همان صفحه آمده است: «و چون دم کبد، غلیظ بود و دو طبقه مخلوق شد تا آن‌چه از او مترشّح شود لطیف و صافی بود...»
در این‌جا به نکته‌ی جالبی اشاره شده و راه انتقال مواد از درون رگ به سمت بافت «ترشح» نامیده شده است که ممکن است این موضوع به عمل میکروسکوپی انتشار مواد (Diffusion) اشاره داشته باشد. به‌طور غیرمستقیم از جمله‌ای که در دنباله‌ی آن آمده است می‌توان به این نتیجه رسید که عملکردی هم‌چون «صافی» برای دیواره‌ی رگ‌ها قایل بوده‌اند. در فیزیولوژی امروزی مویرگ‌ها را رگ‌هایی با دیواره‌ای بسیار نازک می‌دانند که دارای تعداد زیادی سوراخ‌های کوچک (Capillary pores) هستند که به آب و بسیاری از مواد با ساختمان مولکولی کوچک نفوذپذیر هستند (۷).

نکته‌ی ۵: در صفحه‌های ۱۱۹ و ۱۲۰ آمده است: «یکی از مقعر کبد رسته و آن را باب خوانند از آن جهت که آن‌چه به جگر می‌آید اوّلاً بدو مرور می‌کند.»
در این‌جا به «ورید باب» اشاره شده که نکته‌ی جالبی در نام‌گذاری آن نهفته است و بیان شده است که هر چیزی که بخواهد به کبد وارد شود از طریق این سیاهرگ است و به همین دلیل نام «باب»، «در» یا «دروازه» برای آن انتخاب شده است، البته همان‌طور که می‌دانیم خون به غیر از سیاهرگ باب (Portal vein) از طریق سرخرگ هپاتیک (Hepatic artery) نیز وارد کبد می‌شود (٤).

نکته‌ی ۶: در صفحه‌ی ۱۲۰ آمده است: «و فایده‌ی باب، غالب آن است که جذب می‌کند کیلوس به جانب جگر».
در این‌جا به عملکرد سیاهرگ باب اشاره شده که «کیلوس» را به کبد می‌رساند. «کیلوس» در لغت به معنای «پخته و رسیده» می‌باشد و مراد از مایعی است که منتج از هضم اغذیه در «امعاء دقّاق» می‌باشد (۸). با توجّه به این معنا چنین استنباط می‌شود که سیاهرگ باب مواد غذایی حاصل از هضم مواد غذایی در روده‌ی کوچک و معده (امعاء دقّاق) را به کبد می‌برد و همان‌طورکه می‌دانیم سیاهرگ باب حاصل به‌هم پیوستن سیاهرگ طحالی (Splenic vein) و سیاهرگ مزانتریک (Superior mesenteric vein) است و سیاهرگ مزانتریک فوقانی مسوول تخلیه‌ی خون سیاهرگی معده، دئودنوم، ژژونوم، ایلیوم و قسمتی از روده‌ی بزرگ می‌باشد و مواد غذایی حاصل از جذب را به سیستم پورت تخلیه می‌کند که نهایتاً به کبد می‌رود (٦).

نکته‌ی ۷: در همان صفحه آمده است: «و یکی از طرف محدّب رسته و آن را اجوف خوانند بنابر آن‌که جوف او وسیع افتاده و فایده‌ی او ایصال کیموس است بر اعضاء و تقدیم تشریح باب از آن جهت واقع شده که طریقه‌ی اهل تشریح تقدیم اعلی است بر اسفل و دیگر تقسیم موقوف است بر تحصیل و چون کیلوس در کبد به کیموس می‌گردد ضرورت است که ممرّی از معده به جگر باشد و از جگر به سایر اعضاء.»
اجوف در لغت به معنای «توخالی» است (۸) و به‌نظر می‌رسد که

[Downloaded from jiitm.ir on 2026-02-14]

به‌دلیل زیاد بودن قطر داخلی آن، این نام برای این سیاهرگ انتخاب شده است. در مطلب فوق به عملکرد و محل قرارگرفتن سیاهرگ اجوف (Inferior vena cava) اشاره شده است. اوّلاً محل جدا شدن این سیاهرگ را سطح محدب (Diaphragmatic surface) می‌داند و همان‌طور که می‌دانیم سیاهرگ اجوف تحتانی از به‌هم پیوستن سیاهرگ‌های ایلیاک مشترک طرفین در جلوی مهره‌های کمری (Lumbar) تشکیل می‌شود، سپس به سمت بالا حرکت می‌کند و در طی مسیر سیاهرگ‌های دیگری را دریافت می‌کند و در انتهای مسیر خود از پشت کبد عبور می‌کند و با دریافت خون از سیاهرگ‌های کبدی (Hepatic veins) به دهلیز راست قلب وارد می‌شود (٦)، امّا نکته‌ای که وجود دارد به‌دلیل کوتاه بودن بیش از اندازه‌ی سیاهرگ‌های هپاتیک و عبور سیاهرگ اجوف تحتانی از پشت کبد به‌نظر می‌رسد که سیاهرگ اجوف تحتانی از کبد و از سطح دیافراگمی آن خارج شده است و این مسأله‌ای است که دانشمندان آن زمان را به اشتباه انداخته است (شکل٤). ثانیاً در این‌جا به عمل‌کرد سیاهرگ اجوف اشاره شده است که وظیفه‌ی آن رساندن کمیوس به اعضا می‌باشد. «کمیوس» در لغت به معنای «دوباره پخته» می‌باشد (٨). چنین به‌نظر می‌رسد که دانشمندان آن زمان نقش گوارشی برای کبد درنظر می‌گرفتند و کبد این گوارش را بعد از ورود غذا از طریق سیاهرگ باب انجام می‌دهد. حال آن‌که می‌دانیم نقش گوارشی کبد پیش از آن‌که غذا از طریق سیاهرگ باب وارد کبد شود اعمال شده است و این‌کار به وسیله‌ی صفرا که در کبد و هورمون‌های گوارشی که در لوزالمعده ساخته شده و به دئودنوم ریخته می‌شود صورت می‌گیرد (٧). علاوه براین، خونی که از طریق سیاهرگ‌های هپاتیک از کبد خارج می‌شود، تنها حاوی آن دسته موادی است که به وسیله‌ی کبد و هپاتوسیت‌ها برداشت نشده‌اند و مستقیماً به سیاهرگ اجوف تحتانی می‌ریزد تا در نهایت وارد قلب شوند (٧)، پس در عمل، کبد محلی است برای ذخیره‌ی مواد غذایی جذب شده و نه محلی برای هضم غذا،

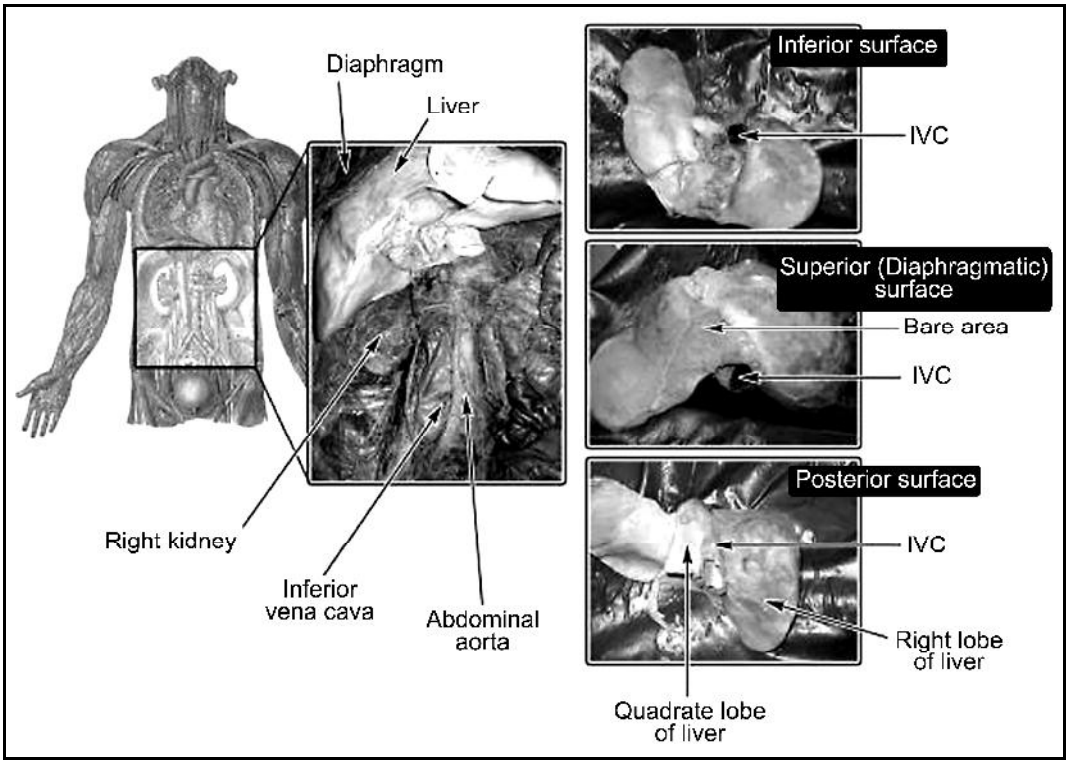

شکل ۴. در این‌جا سطوح مختلف کبد و محل قرارگیری سیاهرگ اجوف تحتانی نسبت به آن و محلّ آناتومیک کبد در بدن نشان داده شده است. در این تصاویر به وضوح ارتباط تنگاتنگ کبد و سیاهرگ اجوف تحتانی مشخص شده است و همان‌گونه که ملاحظه می‌شود، سیاهرگ اجوف تحتانی در حین عبور از پشت کبد از میان دو لوب «Quadrate» و لوب راست کبد می‌گذرد و این ارتباط تنگاتنگ احتمالاً موجب اشتباه دانشمندان آن زمان شده است (تعدادی از تصاویر مستقیماً از جسد تهیه شده است.)

[Downloaded from jiitm.ir on 2026-02-14]

هم‌چنین وظیفه‌ی سیاهرگ اجوف تحتانی رساندن خون اندام‌های تحتانی و احشای درون شکم و خونی است که از کبد به قلب می‌آید که این خون از آن‌جا پس از اکسیژن‌دار شدن در ریه‌ها، به اعضا و جوارح بر می‌گردد (شکل ٤).

نکته‌ی ۸: در صفحه‌های ۱۲۰، ۱۲۱ و ۱۲۳ آمده است: «و آن‌طرف که نزدیک مقعّر کبد است اورده‌ای که از او ظاهر می‌شود منقسم می‌گردد به هشت قسم: دو قسم از او کوچک‌ترین انواع است: یکی متصل می‌شود به معاء اثناءعشری تا جذب کند از او بقیه‌ی غذا و منشعب می‌شود از او شعبه‌ای چند که پراکنده می‌شوند در ثرب و قسم دیگر پراکنده می‌شود در شیب معده، جهت فرا گرفتن غذا و اقسام ستّه باقیّه: یکی از آن می‌آید به سطح معده جهت غذا دادن، بنابرآن که غذای باطن معده به زعم ایشان از عصاره‌ی غذا است. و در این سخن، نظر است از آن جهت که غذا نزد اطباء، دم است فقط یا دم با دیگر اخلاط و تولّد اخلاط در کبد بود. و هم‌چنین اگر باطن معده، تغذّی به عصاره‌ی غذا کند منحرف گردد از حالت طبیعی چرا که ورود غذا فجّ باشد بر او به واسطه‌ی مشغول شدن بدو، جهت هضم از خدمت سایر اعضاء بازماند. بنابراین مذهب حقّ آن است که باطن معده از دم نضیج که می‌آید از شعب اورده به جانب او غذا می‌یابد و دوّم از سته‌ی باقیه می‌آید به طحال، جهت غذا دادن و پیش از آن‌که می‌رسد بدو، منشعب می‌گردد از او شعبه‌ای چند که در لحم رخو جهت غذا دادن او. بعد از رسیدن به طحال می‌آید از او شعبه‌ای به جانب چپ از معده، جهت غذا دادن و چون در طحال در رفت و به میان او رسید جزوی از او صعود کرده و جزوی نزول و از جزو صاعد متفرق می‌شود جزوی از او در طرف فوقانی طحال. و جزوی ظاهر می‌شود تا می‌رسد به محدّب معده و چون بدین محل رسید منقسم می‌شود به دو قسم: قسمی ظاهر می‌شود در طرف چپ معده جهت غذا دادن و قسمی غوص می‌کند و پنهان می‌شود در فمّ معده تا سوداء به آن‌جا ریزد و موجب تنبیه شود بر شهوت غذا و قسم نازل در طحال منقسم می‌شود، چنان‌که صاعد منقسم می‌شد به ظاهر و متفرّق می‌گردد از او شعبه‌ای که در طرف اسفل طحال جهت تنبّه بر شهوت غذا و جزو دیگر ظاهر می‌شود در ثرب جهت غذا دادن او. شعبه‌ی سیّوم از اقسام ثمانیّه می‌آید به جانب ایسر و متفرّق می‌شود در جداول عروق که گرد معاء مستقیم در آمده تا مصّ بقیّه‌ی غذا کند از ثفل جزو چهارم به‌غایت کوچک افتاده و باریک شبیه به موی. بعضی از آن متفرّع می‌گردد در ظاهر محدّب معده از جانب راست و بعضی در راست ثرب جزو پنجم، متفرّق می‌شود در جداول که گرد معاء قولون است جهت فرا گرفتن غذا. جزو ششم، حوالی معاء و صایم می‌گردد و باقی که دو دیگرند گرد لیفاتی چند باریک که متّصل است به معاء اعور در آمده به واسطه‌ی جذب غذا.»

در این صفحه‌ها نویسنده به بررسی جز به جز شعبات هشت‌گانه‌ی سیاهرگ باب پرداخته است و در این‌جا سعی شده است با توجّه به مبدا و مقصد ذکر شده، معادل آناتومی آن مشخص شود. شاخه‌ی اوّل احتمالاً شاخه‌ی سیاهرگی پانکراسی- دئودنومی فوقانی (Superior pancreaticoduodenal) است که قسمتی از خون سیاهرگی دئودنوم و پانکراس را تخلیه می‌کند(٦). شاخه‌ی دوّم احتمالاً شاخه‌ی سیاهرگی گاستریک (Gastric vein) است که خون سیاهرگی بخشی از معده را به سیستم پورت تخلیه می‌کند (٦).

شاخه‌ی سوّم: با توجه به این‌که وظیفه‌ی تغذیه‌ای برای سیاهرگ در نظر گرفته نمی‌شود، پس نمی‌تواند شاخه‌ای از سیاهرگ پورت به‌این‌منظور وجود داشته باشد و احتمالاً سیاهرگ فوق‌الذکر یکی دیگر از سیاهرگ‌ها، یعنی گاستریک می‌باشد و همان‌طورکه می‌دانیم سیاهرگ‌های گاستریک دو عدد به‌صورت سیاهرگ گاستریک راست و چپ می‌باشد (٦). شاخه‌ی چهارم: منظور شاخه‌ی سیاهرگی طحالی است که در طی مسیر خود شاخه‌های کوچکی از پانکراس دریافت می‌کند و خون قسمتی از معده را نیز تخلیه می‌کند (٦). شاخه‌ی پنجم: منظور سیاهرگ‌های رکتال فوقانی است که خون سیاهرگی قسمتی از رکتوم را به درون سیاهرگ مزانتریک تحتانی تخلیه می‌کند که خود به سیاهرگ طحالی و از آن‌جا به سیستم پورت تخلیه می‌شود (٦). شاخه‌ی ششم: احتمالاً منظور شاخه‌ی سیاهرگی گاستروامنتال (Gastro-omental vein) است که خون سیاهرگی قسمتی از معده و امنتوم را تخلیه می‌کند (٦). شاخه‌ی هفتم: احتمالاً منظور

[Downloaded from jiitm.ir on 2026-02-14]

شاخه‌های سیاهرگی کولیک (Right middle & left colic veins) است که خون نواحی مختلف روده‌ی بزرگ را تخلیه می‌کند (٦). شاخه‌ی هشتم: شاخه‌های سیاهرگی است که خون ژژونوم و ایلئوم (امعاء صایم) را تخلیه می‌کند و تحت عنوان سیاهرگ مزانتریک فوقانی شناخته می‌شود و به سیستم سیاهرگی پورت تخلیه می‌شود (شکل ٥) (٩، ٦).

نکته‌ی ٩: در صفحه‌ی ١٢١ آمده است: «و هم‌چنین اگر باطن معده، تغذّی به عصاره‌ی غذا کند منحرف گردد از حالت طبیعی. چرا که ورود غذا فجّ باشد بر او به واسطه‌ی مشغول شدن بدو، جهت هضم از خدمت سایر اعضاء بازماند. بنابراین مذهب حقّ آن است که باطن معده از دم نضیج که می‌آید از شعب اورده به جانب او غذا می‌یابد.»

در این‌جا به نکته‌ای اشاره می‌شود که علی‌رغم این که معده خود در تماس مستقیم با مواد غذایی است ولی کوچک‌ترین استفاده‌ای از این مواد غذایی نمی‌کند و عروقی جهت تغذیه‌ی آن به آن وارد می‌شود، که این قضیه نشان از دید واقع گرایانه و فلسفی صاحبان سخن دارد.

نکته‌ی ١٠: در صفحه‌های ١٢١ و ١٢٢ آمده است: «و چون در طحال در رفت و به میان او رسید جزوی از او صعود کرده و جزوی نزول و از جزو صاعد متفرّق می‌شود جزوی از او در طرف فوقانی طحال و جزوی ظاهر می‌شود تا می‌رسد به محدّب معده و چون بدین محل رسید منقسم می‌شود به دو قسم: قسمی ظاهر می‌شود در طرف چپ معده جهت غذا دادن و قسمی غوص می‌کند و پنهان می‌شود در فمّ معده تا سوداء به آن‌جا ریزد و موجب تنبیه شود بر شهوت غذا. قسم نازل در طحال منقسم می‌شود، چنان‌که صاعد منقسم می‌شد به ظاهر و متفرّق می‌گردد از او شعبه‌ای که در طرف اسفل طحال جهت تنبّه بر شهوت غذا.»

در این‌جا به شاخه‌های سیاهرگ طحالی اشاره شده است و همان‌طور که می‌دانیم سیاهرگ طحالی از دو شاخه‌ی فوقانی و تحتانی در ناف طحال تشکیل می‌شود که شاخه‌ی فوقانی شاخه‌ی گاستریک کوچک که خون فوندوس معده را تخلیه می‌کند را نیز دریافت می‌کند و شاخه‌ی تحتانی آن نیز خون سیاهرگی قسمتی از معده و امنتوم را توسط شاخه‌ی گاسترو–امنتال راست (شکل ٦) (Rightgastro–omental vein) دریافت می‌کند (٦).

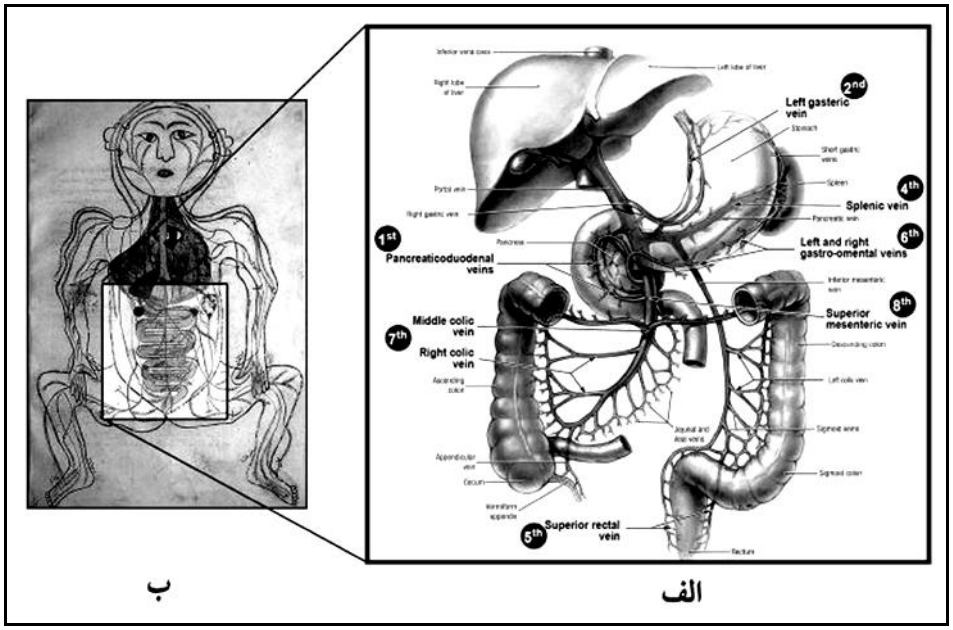

شکل ٥. الف: تخلیه‌ی سیاهرگی احشای شکمی به درون سیستم سیاهرگی پورت. شاخه‌های اشاره شده در متن در این تصویر با شماره مشخص شده‌اند. ب: توجّه شود که شمای فوق شباهت قابل ملاحظه‌ای با شکل "اورده" از کتاب "تشریح منصوری" دارد که بسیار جای شگفتی می‌باشد.

[Downloaded from jiitm.ir on 2026-02-14]

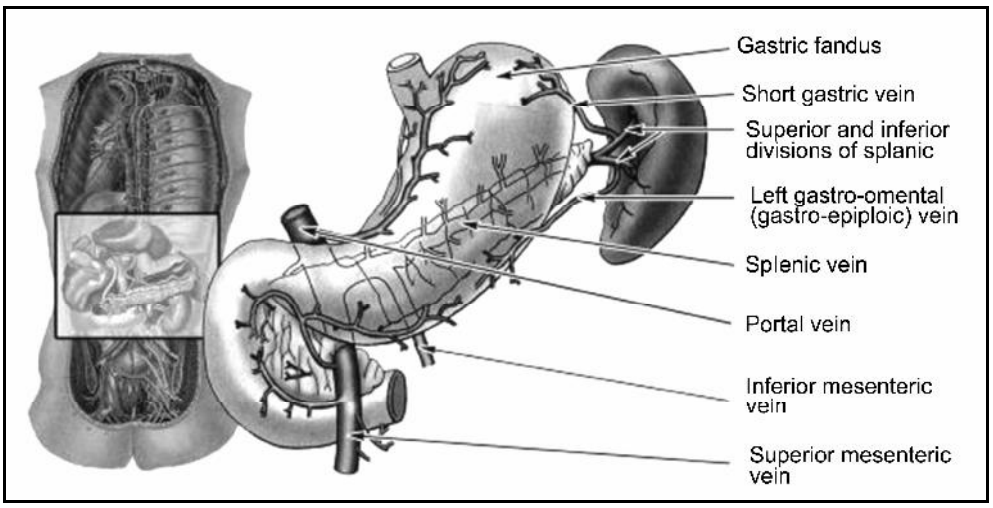

شکل ۶. در این‌جا سیاهرگ طحالی (Splenic vein) و شاخه‌های فوقانی و تحتانی (Splenic division) آن نشان داده شده است. جدا شدن سیاهرگ گاستریک کوچک (Short gastric vein) از شاخه‌ی فوقانی نشان داده شده است این شاخه خون قسمت فوندوس معده را تخلیه کرده و شاخه‌ی گاستروـامنتال راست، خون سیاهرگی معده و امنتوم را به درون شاخه‌ی تحتانی سیاهرگ طحالی تخلیه می‌کند.

نکته‌ی ۱۱: در صفحه‌ی ۱۲۳ آمده است: «امّا عروق اجوف منقسم می‌شود در نفس کبد به عروق کثیره‌ی باریک شعری تا جذب غذا کند از شعب باب،...»

در این‌جا به نکته‌ی جالب توجهی اشاره شده است که حاکی از درک دقیق سیستم گردش‌خون درون کبد می‌باشد. همان‌طور که می‌دانیم سیاهرگ باب پس از ورود به کبد به شعبه‌های بسیار ریزی تقسیم می‌شود که ونول کوچک پورت (Portal venules) نامیده می‌شود، این ونول‌ها خود به شاخه‌های کوچکی تقسیم می‌شوند که در نهایت به سینوزوییدها (Sinusoids) می‌ریزند. سینوزوییدها در مجاورت هپاتوسیت‌ها قرار دارند و پس از عبور از مجاورت آن‌ها به سیاهرگ مرکزی یا مرکز لوبولی (Central or centrolobular vein) می‌ریزند که این سیاهرگ‌ها پس از پیوستن به‌هم سیاهرگ‌های زیر لوبولی (Sublobular veins) را تشکیل می‌دهند و پس از پیوستن به‌هم سیاهرگ‌های هپاتیک را ایجاد می‌کنند و به سیاهرگ اجوف تحتانی تخلیه می‌شوند (٤)، در این‌جا تا حدودی به این مورد اشاره شده است.

نکته‌ی ۱۲: در صفحه‌ی ١٢٤ آمده است: «از آن صاعد، به طریق حجاب می‌آید و نفوذ می‌کند در او مختلف می‌شود و عروق متفرّق که می‌دهد غذای حجاب.»

در این‌جا نویسنده به سیاهرگ‌های فرنیک تحتانی (Inferior phrenic veins) اشاره کرده که خون سیاهرگی دیافراگم را تخلیه می‌کنند (٦).

نکته‌ی ۱۳: در همان صفحه آمده است: «بعد از آن محاذی غلاف قلب می‌گردد و ارسال می‌کند به سوی قلب شعب بسیاری که متفرّع می‌شود از او به غایت باریک، جهت غذا دادن غلاف قلب.»

در این‌جا نویسنده به سیاهرگ‌های پریکادیوفرنیک اشاره می‌کند که در پریکارد قرار گرفته و خون سیاهرگی پریکارد و قسمتی از دیافراگم را به درون سیاهرگ براکیوسفالیک (Brachio cephalic vein) تخلیه می‌کند (٦).

نکته‌ی ۱۴: در صفحه‌های ١٢٤ و ١٢٥ آمده است: «و این عرق که در قلب رفته منقسم می‌شود به سه قسم: ... و جزو سیّوم از ایشان میل به طرف چپ می‌کند و می‌رسد به فقرهٔ خامسه از فقرات صدریّه و در عضل او و در احشائی چند که شیب اضلاع واقع است.»

در این‌جا نویسنده به این نکته اشاره می‌کند که سیاهرگ اجوف پس از ورود به قلب به سه شاخه تقسیم می‌شود که این اتفاق قبل از ورود سیاهرگ اجوف به قلب می‌افتد و این‌ها

[Downloaded from jiitm.ir on 2026-02-14]

شاخه‌های جانبی و فرعی هستند. سیاهرگ اجوف تحتانی پس از عبور از دیافراگم وارد دهلیز راست می‌شود و در همین‌جا خاتمه می‌یابد و خون سیاهرگی نیز مستقیماً به دهلیز راست تخلیه می‌شود. جزء سوّمی که در کتاب از آن یاد می‌شود به‌نظر می‌رسد سیاهرگ آزیگوس (Azygusvein) باشد که خون جدار قفسه‌ی‌سینه را به درون سیاهرگ اجوف فوقانی تخلیه می‌کند(٦). نکته‌ی حایز اهمیّت آن است که دانشمندان گذشته سیاهرگ اجوف فوقانی را ادامه‌ی سیاهرگ اجوف تحتانی می‌دانسته‌اند که احتمالاً در یک راستا قرار گرفتن آن‌ها (شکل٧)، موجب ایجاد این تصوّر شده است (٦). به‌نظر می‌رسد دانشمندان گذشته جهت دستیابی به اطّلاعات کالبدشناسی بدن انسان مجبور به بررسی اجزا و یا حتی اندام بعضی از حیوانات شبیه به انسان هم‌چون میمون بوده‌اند. آن‌چه مسلّم است در آن زمان امکان بررسی احشای درون قفسه‌ی‌سینه و شکم در انسان زنده وجود نداشته است. پس هیچ‌گاه دقیقاً قادر به درک سیستم دینامیک گردش‌خون درون قفسه‌ی‌سینه نبوده‌اند. این مطلب تا حدود زیادی، فرضیه‌ی تصوّر نادرست از جهت جریان خون، بخصوص در مورد سیاهرگ‌های فوقانی بدن انسان را توجیه می‌کند.

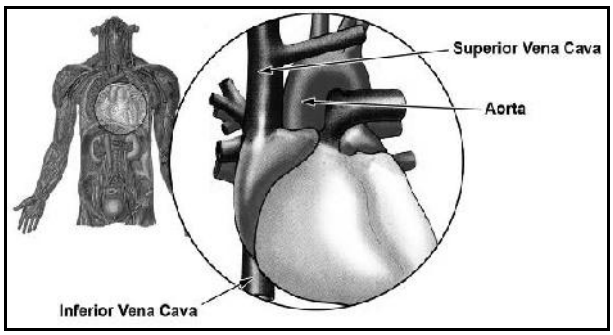

شکل ٧. در این شکل در یک راستا قرار گرفتن سیاهرگ اجوف تحتانی و سیاهرگ اجوف فوقانی نشان داده شده است که احتمالاً مسوول به اشتباه انداختن دانشمندان آن زمان بوده است که سیاهرگ اجوف فوقانی ادامه‌ی سیاهرگ اجوف تحتانی در قفسه‌ی‌سینه می‌باشد.

نکته‌ی ١٥: در صفحه‌های ١٢٥ و ١٢٦ آمده است: «و هرگاه که به ترقوه نزدیک می‌شود از او دو شعبه ناشی می‌گردد و به طریق وراب به ناحیه‌ی ترقوه می‌رسد و هر شعبه‌ای از او به دو شعبه می‌شود.»

در این قسمت شاخه‌هایی که به سیاهرگ اجوف فوقانی منتهی می‌شوند، به‌درستی شرح داده شده است. همان‌طور که می‌دانیم در پشت ترقوه‌ی هر طرف و در قاعده‌ی گردن دو سیاهرگ تحت ترقوه‌ای و سیاهرگ ژوگولار داخلی به‌هم می‌پیوندند و سیاهرگ‌های براکیوسفالیک را ایجاد می‌کند که از به‌هم پیوستن آن‌ها سیاهرگ اجوف فوقانی تشکیل می‌شود که نویسنده به آن اشاره کرده است (٦).

نکته‌ی ١٦: در صفحه‌ی ١٢٦ آمده است: «و از طریق خلف هر یکی از این دو فرود می‌آیند به استخوان سینه از طرف راست و چپ و به خنجری از او منتهی می‌شوند. و در ممرّ شعبه‌ای که در میان اضلاع است ملاقی افواه ایشان می‌شود. و ظاهر می‌گردد نوعی به عضل خارجی از صدر. و هر گاه که می‌رسد به خنجری به طریق وراب، نوعی از او می‌آید به عضله‌ای که در میان اضلاع است و ملاقی می‌شود دهن او به دهن عروق که پراکنده می‌شود در او. و ظاهر می‌شود از او طایفه‌ای که می‌آیند به عضل خارجه از صدر. و هر گاه که به خنجری ظاهر می‌شود از او طایفه‌ای که می‌آیند به عضل متراکمه».

در این قسمت نویسنده، به‌نظر می‌رسد به شاخه‌ی سیاهرگی توراسیک داخلی اشاره کرده است. همان‌طور که می‌دانیم سیاهرگ‌های توراسیک داخلی هم مسیر با سرخرگ‌های هم نامشان در طرفین استخوان صباغ‌سینه (Sternum) و سطح داخلی دیواره‌ی قفسه‌ی‌سینه قرار گرفته‌اند و شاخه‌های عروقی بین دنده‌ای پیشین (Anterior intercostals veins) را دریافت می‌کنند، هم‌چنین این عروق (سیاهرگی توراسیک داخلی) شاخه‌های کوچکی از بافت پستانی دریافت می‌کنند و قسمتی از خون طرف داخلی (Medial aspect) پستان را تخلیه می‌کنند(٦)، که تا حدودی توسط نویسنده به این مورد اشاره شده است.

نکته‌ی ١٧: در صفحه‌ی ١٢٨ آمده است: «و زوجی که باقی می‌ماند از انقسام جزو اوّل صعود می‌کند به طرف گردن. بعضی می‌گویند چون به عنق می‌رسد منقسم می‌شود و هر یکی از ایشان به دو عرق که آن‌را وداجین خوانند یکی از او ظاهرتر است و او را وداج ظاهر خوانند.»

[Downloaded from jiitm.ir on 2026-02-14]

در این قسمت، نویسنده به سیاهرگ‌های ژوگولار داخلی اشاره می‌کند و همان‌طور که می‌دانیم سیاهرگ ژوگولار داخلی و سیاهرگ تحت ترقوه‌ای به‌هم می‌پیوندند و سیاهرگ براکیوسفالیک را تشکیل می‌دهند (٦)، البته در متن چنین به‌نظر می‌رسد که دانشمندان گذشته بر این عقیده بوده‌اند که دو سیاهرگ ژوگولار داخلی و خارجی به‌هم می‌پیوندند و همان‌گونه که می‌دانیم سیاهرگ ژوگولار خارجی به درون سیاهرگ تحت ترقوه‌ای همان‌طرف تخلیه می‌شود (٥). البته به‌نظر می‌رسد وجود اختلاف‌های طبیعی فرد به فرد علّت بخشی از این اختلاف‌ها می‌باشد.

نکته‌ی ١٨: در بخشی از مطلب فوق و در ادامه‌ی آن آمده است: «به دو عرق که آن‌را وداجین خوانند. یکی از او ظاهرتر است و او را وداج ظاهر خوانند و یکی اعورست و او را اوداج اعور خوانند.»

در این قسمت نویسنده به عروق «وداجین» اشاره کرده است. «وداج» در لغت به معنای «رگ گردن و رگ جان» است (٩) و مقصود سیاهرگ‌های ژوگولار داخلی و خارجی می‌باشد که مسوول تخلیه‌ی خون سیاهرگی سر و گردن هستند. در این‌جا «وداج ظاهر» منظور سیاهرگ ژوگولار خارجی و «وداج اعور» سیاهرگ ژوگولار داخلی می‌باشد. امّا به‌نظر می‌رسد طی مسیر سیاهرگ ژوگولار داخلی که ابتدای آن در قاعده‌ی جمجمه قرار گرفته است باعث شده تا چنین نامی (اعور به معنای یک سو کور) برای آن در نظر گرفته شود (٦).

نکته‌ی ١٩: در صفحه‌ی ١٣١ آمده است: «و گرد او در می‌آید غشایی صفاقی و می‌رسد به موضع واسع از دماغ که آن را معصره گویند و هرگاه که با باطن اوسط دماغ نزدیک می‌شود عظم او زاید می‌گردد. بنابرآن که مصّ غذا می‌کند و بعد از آن ممتد می‌شود، به ظاهر دماغ و ملاقی آن شرایین می‌شود که صعود کرده‌اند درآن محلّ.»

در این‌جا برای مشخّص شدن دقیق محلّی که نویسنده تحت عنوان «معصره» یاد می‌کند، نیاز به دقّت و بررسی است. از نوشته چنین بر می‌آید که این محل در امتداد سیاهرگ‌ها قرار گرفته باشد و مکانی است که سیاهرگ‌ها با آن در ارتباط‌اند و به‌این ترتیب می‌توان آن‌را با سینوس‌های سیاهرگی مغزی معادل دانست (٦). امّا در دنباله‌ی متن چنین آمده است که این محل آناتومی هرگاه به قسمت میانی مغز نزدیک می‌شود، بزرگ‌تر می‌شود و این مسأله این احتمال را ایجاد می‌کند که شاید مقصود نویسنده، بطن سوّم مغزی بوده است. امّا می‌دانیم که خون به هیچ‌وجه به درون بطن‌های مغزی راه نمی‌یابد و این حفرات به‌وسیله‌ی مایع مغزی نخاعی پر شده است (٦). در کتاب لغت «معصره» را برکه‌ای که در زیر مغز قرار گرفته و خون سیاهرگی به آن وارد می‌شود، می‌داند. با این تفاسیر به‌نظر می‌رسد صحیح‌ترین معادل، سینوس‌های سیاهرگی مغز باشند.

نکته‌ی ٢٠: در صفحه‌ی ١٣٢ آمده است: «امّا عروق ید، اورده‌ای که در دست واقع است اصل او دو عرق است: یکی کتفی که آن‌را قیفال گویند که در اصل کیفال بود و معرّب است. ... و یکی دیگر را ابطی گویند.»

در این‌جا نویسنده به شبکه‌ی سیاهرگی دست (Upper limb) اشاره کرده است و آن‌را مشتمل بر دو شاخه‌ی «قیفال» (شکل‌های ٢ و ٣) که بدون شک سیاهرگ سفالیک و شاخه‌ی «ابطی» که معادل آن سیاهرگ آگزیلاری (Axillary vein) است، معرفی کرده است و همان‌طور که می‌دانیم، سیستم تخلیه‌ی سیاهرگی اندام فوقانی به‌وسیله‌ی سیاهرگ آگزیلاری که از به‌هم پیوستن سیاهرگ‌های بازویی (Bronchial veins) و سیاهرگ بازیلیک (Basilic vein) تشکیل می‌شود به درون سیاهرگ تحت ترقوه‌ای انجام می‌شود (٦) و سیاهرگ سفالیک (Cephalicvein) مستقیماً به درون سیاهرگ آگزیلاری در انتهای مسیر آن تخلیه می‌شود (٦).

هم‌چنین آن‌چنان‌که در مطلب فوق در مورد قیفال ذکر شده است، قیفال کلمه‌ای معرّب است و اصل آن «کیفال» است و به معنای سر و راس می‌باشد (٨). معادل آن کلمه‌ی Kephale است که در اصل یونانی است (٨) و به‌تدریج در زبان‌های مختلف به Cephalic یا سفالیک در زبان علمی امروزی تبدیل شده است و می‌بینیم که امروزه نیز در تمامی مراجع علمی دنیا این رگ را به‌عنوان سیاهرگ سفالیک می‌شناسند، در حالی‌که

[Downloaded from jiitm.ir on 2026-02-14]

در عمل هیچ ارتباطی با خون سیاهرگی سر و گردن ندارد.

نکته‌ی ۲۱: در صفحه‌ی ۱۳۹ آمده است: «و آن‌چه باقی می‌ماند هرگاه نزدیک زانو می‌رسد منقسم می‌شود به سر عرق: وحشی او ممتدّ می‌شود به قصبه‌ی صغری یا به کعب که آن را عرق‌النساء خوانند و انسی که مقابل او بود او را صافن خوانند و آن‌چه در وسط واقع است آن‌را مابض‌الرّکبه گویند و متشعب می‌شود از او نزد مرور او در باطن ساق، شعبی چند که در عضل او پنهان می‌شود و ...»

در این قسمت نویسنده به شاخه‌ی انتهایی ورید فمورال اشاره می‌کند و می‌نویسد که ورید فمورال زمانی که به نزدیک زانو می‌رسد به سه شاخه تقسیم می‌شود (شکل‌های ۲ و ۳) که «عرق‌النّسا» شاخه‌ی اوّل آن با توجّه به متن در طرف استخوان نازک‌نی قرار گرفته است. پس در طرف خارجی ساق پا (Lateral ospect) قرار دارد و به‌این ترتیب باید سیاهرگ صافن کوچک مورد نظر نویسنده باشد. شاخه‌ی بعدی که در طرف مقابل سیاهرگ فوق قرار گرفته «صافن» نامیده شده است و قریب به یقین شاخه‌ی سیاهرگ صافن بزرگ و شاخه‌ای که در آن به‌عنوان «مابض‌الرّکبه» یاد کرده به‌نظر می‌رسد که شاخه‌ی تیبیال خلفی (Posterior tibial vein) مدّ نظر بوده است. می‌دانیم که شاخه‌ی صافن بزرگ از به‌هم پیوستن شاخه‌ی قوس وریدی پشت پا (Dorsal venous arch of the foot) تشکیل می‌شود، از سمت داخلی ساق پا صعود می‌کند و در ابتدای ران به ورید فمورال تخلیه می‌شود، امّا ورید صافن کوچک پس از تشکیل در قسمت میانی تا خارجی (lateral) ساق پا صعود می‌کند و به ورید پوپلیته‌ال (Popliteal vein) تخلیه می‌شود (٦).

در مورد نام ورید صافن که امروزه نیز به همین صورت (Saphenous) در کتب مرجع به‌کار می‌رود، بایستی ذکر شود که این نام برای اوّلین بار در کتاب قانون ابن‌سینا به‌کار رفته است و ریشه‌ی یونانی برای آن قایل نشده‌اند (۱۰).

منابع

۱. شیرازی، منصور بن محمد بن احمد: تشریح بدن انسان معروف به تشریح منصوری. به کوشش: رضوی برقعی، سیّد حسین. انتشارات مرکز بین المللی گفتگوی تمدن‌ها، تهران، ۱۳۸۳.

2. Kansas University. Images from calendaring library. [online]. Available from: http://clendening.kumc.edu/dc/rti/ [Accessed 5rd Agust 2010].

3. National Library of Medicine. Islamic Medical Manuscripts. [online]. Available from: http://www.nlm.nih.gov/hmd/arabic/ [Accessed 12rd July 2010].

٤. کوییرا، ل. بافت شناسی پایه. ترجمه‌ی: خلیلی، داریوش. انتشارات رایان طب علوم، تهران، ۱۳۷۸.

۵. دهقانیان، امیررضا؛ عابدتاش، حامد؛ فریدی، پویا؛ شمس اردکانی، محمدرضا؛ محققزاده، عبدالعلی: نکاتی از مقاله‌ی شرایین کتاب تشریح بدن انسان. فصلنامه‌ی طب سنّتی اسلام و ایران. ۱۳۸۹، ۱، ٥٤-٤٥.

6. Moore KL, Dalley II, Arthur F. Clinically oriented anatomy. 4th ed, Philadelphia: Lippincott Williams and Wilkins; 1999.

7. Guyton A C. Textbook of medical physiology. 9th ed, Philadelphia: WB Saunders; 1996.

۸. دهخدا، علی اکبر: لغت نامه‌ی دهخدا. انتشارات دانشگاه تهران، تهران، ۱۳۸٤.

9. Agur AMR, Lee MJ. Grant's Atlas of Anatomy. 10th ed, Philadelphia: Lippincott Williams and Wilkins; 1999.

10. Caggiati A, Bergan JJ. The saphenous vein: Derivation of its name and its relevant anatomy. *J Vasc Surg*. 2002; 35: 172-5.

[Downloaded from jiitm.ir on 2026-02-14]