مجلّهٔ طب سنّتی اسلام و ایران، سال سیزدهم، شمارهٔ دوم، تابستان ۱۴۰۱

مقاله اصیل پژوهشی

ارزیابی اثرات محافظتی و درمانی عصارهٔ هیدروالکلی تهیه‌شده از پوست گیاه کدوحلوایی (*Cucurbita moschata* Duchesne) در مدل پپتیک اولسر القاشده با اتانول در موش صحرایی

مینا دارابی قاسمی[الف]، زهرا جعفری[ب]، سحر شفیعی[الف]، محمدرضا مروتی[ب]، محمدحسین فرزایی[ج]*

[الف]کمیتهٔ تحقیقات دانشجویی، دانشگاه علوم پزشکی کرمانشاه، کرمانشاه، ایران

[ب]گروه طب سنتی، دانشکدهٔ پزشکی، دانشگاه علوم پزشکی کرمانشاه، کرمانشاه، ایران

[ج]مرکز تحقیقات علوم دارویی، انستیتو سلامت، دانشگاه علوم پزشکی کرمانشاه، کرمانشاه، ایران

چکیده

سابقه و هدف: زخم پپتیک از ناراحتی‌های دستگاه گوارش می‌باشد. امروزه به دلیل بروز مقاومت دارویی و عوارض جانبی، تمایل به استفاده از فرآورده‌های طبیعی بیشتر شده است. گیاه کدوحلوایی (*Cucurbita moschata* Duchesne) دارای خواص دارویی مانند خواص ضدالتهابی است. هدف از این مطالعه بررسی اثرات محافظتی و درمانی عصارهٔ هیدروالکلی پوست این گیاه بر پپتیک‌اولسر القا شده با اتانول در مدل حیوانی می‌باشد.

مواد و روش‌ها: پس ازتهیهٔ عصارهٔ پوست کدوحلوایی، زخم معده از طریق روش تجویز خوراکی اتانول القا شد. موش‌ها گروه‌بندی شدند: گروه کنترل مثبت (دریافت‌کننده امپرازول با دوز ۲ و ۱۰ میلی‌گرم بر کیلوگرم)، گروه کنترل منفی، گروه محافظتی دریافت‌کنندهٔ عصارهٔ گیاه در دوزهای ۵۰، ۱۰۰ و ۲۰۰ میلی‌گرم بر کیلوگرم (گاواژ)، گروه سالم، گروه درمانی (بعد از القای زخم، یک هفته تحت درمان بودند). در گروه‌های محافظتی عصارهٔ گیاه و امپرازول به مدت یک هفته قبل از القای زخم تجویز شد. سپس، بررسی ماکروسکوپیک و میکروسکوپیک بافت مخاطی معده و رنگ‌آمیزی H&E بافت انجام شد.

یافته‌ها: میزان کاهش ایندکس زخم در گروه درمان‌شده با امپرازول و گروه‌های محافظتی و درمان با عصاره نسبت به گروه کنترل معنی‌دار بود. کمترین ایندکس زخم در گروه دریافت‌کننده عصارهٔ حفاظتی با دوز ۲۰۰ میلی‌گرم بر کیلوگرم و گروه دریافت‌کنندهٔ عصارهٔ درمانی با دوز ۲۰۰ میلی‌گرم بر کیلوگرم بود. در نمای میکروسکوپیک مخاط معده در اثر دوزهای مختلف عصارهٔ پوست گیاه کدوحلوایی، زخم‌های مخاطی خفیف و کاهش سلول‌های التهابی دیده شد. در نمای میکروسکوپیک مخاط معده در اثر امپرازول، عدم کنده‌شدن مخاط معده، خونریزی خفیف در مخاط، نکروز قطعه‌ای و خفیف اپی‌تلیوم مخاط معده و نظم و سازمان‌یابی بهتر غدد معده نسبت به گروه‌های دیگر دیده شد.

نتیجه‌گیری: استفاده از اتانول باعث ایجاد پپتیک اولسر می‌شود. همچنین درمان با عصارهٔ حاصل از پوست کدوحلوایی سبب بهبود این زخم می‌شود و نسبت به گروه کنترل تفاوت معنی‌دار است.

کلیدواژه‌ها: زخم پپتیک، طب ایرانی، کدوحلوایی، آنتی‌اکسیدان

تاریخ دریافت: فروردین ۱۴۰۱

تاریخ پذیرش: مرداد ۱۴۰۱

مقدمه:

زخم پپتیک (PU)، یک اختلال گوارشی بسیار شایع، شامل زخم معده و اثنی‌عشر است (۱). مشخص شده است که PU زمانی رخ می‌دهد که تعادل بیولوژیکی بین عوامل مضر و دفاعی در دستگاه گوارش به‌هم بخورد. رادیکال‌های آزاد و اکسیدان‌ها، ترشح اسید معده و پپسین و همچنین عوامل برون‌زا مانند اتانول یا NSAIDها از جمله عوامل مضر هستند. علاوه بر این، عوامل دفاعی معده شامل مخاط معده، بی‌کربنات، آنزیم‌های آنتی‌اکسیدانی، اکسید نیتریک (NO) و پروستاگلاندین‌ها از عوامل تهاجمی محافظت می‌کنند (۲). طیف وسیعی از عوامل ممکن است باعث زخم معده شوند، از جمله تولید بیش از حد اسید معده یا پپسین، دفاع ناکافی مخاطی، برگشت صفرا و شیرهٔ پانکراس به معده، هلیکوباکتر پیلوری، سیگارکشیدن، مصرف الکل، استفاده از داروهای ضدالتهابی غیراستروئیدی و استرس روانی اجتماعی (۳). ثابت شده است که کلونیزاسیون هلیکوباکتر پیلوری، یک پاتوژن

* فرد مسئول مکاتبات: mh_farzaei@kums.ac.ir

مشترک انسانی با تقریباً ۷۰ درصد کلونیزاسیون معده، بدون علامت (Asymptomatic stomach colonization)، در سطح اپیتلیال معده از طریق ظرفیت رشد میکروآئروفیلیک و تولید فاکتورهای حدت متعدد، یک عامل خطر اصلی برای ایجاد بیماری آتروفی و آدنوکارسینوم معده و PU است (۴). مدل زخم معده ناشی از اتانول با سایر مدل‌های زخم معده که عمدتاً متکی بر ترشح اسید معده هستند متفاوت است (۵). برای مدیریت PU از عوامل شیمیایی مختلفی مانند مهارکننده‌های پمپ پروتون و آنتاگونیست‌های گیرندهٔ H2 و آنتی‌بیوتیک‌ها برای ریشه‌کنی هلیکوباکتر پیلوری استفاده می‌شود. این داروها دارای اثرات نامطلوب هستند و نمی‌توانند از عود زخم جلوگیری کنند و همچنین با بسیاری از عوامل شیمیایی دیگر تداخل دارند (۶). علاوه بر این، شیوع قابل‌توجهی از مقاومت ضدمیکروبی در بیماران آلوده به هلیکوباکتر پیلوری وجود دارد. توسعهٔ مقاومت هلیکوباکتر پیلوری به مترونیدازول بسیار بیشتر از سایر آنتی‌بیوتیک‌ها است به‌طوری‌که در برخی مناطق در کشورهای در حال توسعه تقریباً همهٔ سویه‌ها به مترونیدازول مقاوم هستند که در این میان نیاز به استراتژی جدید ریشه‌کنی هلیکوباکتر پیلوری و درمان PU ایجاد شده است (۷). داروهای گیاهی در طول هزاران سال قبل از کشف اکثر داروهای متعارف در درمان بیماری‌های مختلف مورد استفاده قرار گرفته‌اند. به همین دلیل تصور می‌شود که داروهای گیاهی دارای مقبولیت فرهنگی سالم‌تر و سمیت کمتری بوده و اثرات آنتاگونیستی کمتری دارند (۸). بنابراین داروهای گیاهی جایگزین بهتری برای درمان زخم معده هستند (۹)؛ به‌عنوان مثال، مهارکننده‌های پمپ پروتون (امپرازول، لانزوپرازول) ممکن است باعث تهوع، درد شکمی، یبوست، اسهال و آنتاگونیست‌های گیرندهٔ H2 (سایمتیدین) ممکن است باعث ژنیکوماستی و کاهش میل جنسی شوند. با توجه به بروز عوارض جانبی فراوان در استفاده از داروهای مصنوعی برای بسیاری از بیماری‌ها، گیاهان دارویی به‌دلیل دارابودن عوارض کمتر یا نداشتن عوارض، منبع اصلی تولید داروهای جدید محسوب می‌شوند. از آنجایی که داروهای گیاهی برای درمان زخم‌ها با عوارض جانبی کمتر ایمن در نظر گرفته می‌شوند، تحقیقات اقتصادی مؤثر نسبتاً کمتر سمی و گسترده‌ای در جست‌وجوی عوامل ضدزخم قوی با منشأ گیاهی انجام می‌شود (۱۰). خانوادهٔ Cucurbitaceae (کدوتنبل) دارای گونه‌های زیادی به‌عنوان غذای انسان هستند. این خانواده گردهمایی بزرگی را با حدود ۱۳۰ جنس و ۸۰۰ گونه تشکیل می‌دهد. گیاهان Cucurbitaceae معمولاً به‌عنوان کدو شناخته می‌شوند که به‌طور گسترده در کشورهای گرمسیری و نیمه‌گرمسیری کشت می‌شوند. گونه‌های کدو شامل کدوتنبل، کدوحلوایی، کدو و خربزه است (۱۱). از دانه‌های این گیاه به‌عنوان ضدکرم، برای درمان مسائل مربوط به مشکلات ادراری، فشارخون بالا، جلوگیری از ایجاد سنگ کلیه، کاهش ناراحتی‌های پروستات و حتی برای بهبود آلودگی پوست اریسیپل (erysipelas) استفاده می‌شود (۱۲). به‌طور خاص، میوه‌های کدو در پاکسازی خون، تصفیه‌کردن مواد سمی و برای هضم غذا مفید هستند و علاوه بر آن انرژی لازم را برای بهبود سلامت انسان می‌دهند. این گونه‌ها دارای مقدار بیشتری پروتئین، فیتواسترول‌ها (۱۳) ویتامین‌ها (مانند کاروتنوئیدها، توکوفرول‌ها) (۱۴) هستند. میوه‌ها، دانه‌ها و برگ‌های اعضای مختلف Cucurbita دارای اثرات دارویی متفاوتی هستند (۱۵)، مانند ضددیابت (۱۶) ضدزخم، ضددرد، محافظت‌کنندهٔ عصبی (۱۷). با توجه به اهمیت گیاهان دارویی در درمان بیماری‌ها، هدف از انجام این پژوهش، ارزیابی اثرات محافظتی و درمانی عصارهٔ هیدروالکلی تهیه‌شده از پوست گیاه کدوحلوایی (*Cucurbita moschata* Duchesne) در مدل پپتیک اولسر القاشده با اتانول در موش صحرایی است.

مواد و روش‌ها:

آماده‌سازی گیاه

به‌منظور آماده‌سازی گیاه کدوحلوایی، پس از تهیهٔ آن از بازار شهر کرمانشاه نام علمی گیاه توسط متخصص گیاه‌شناسی تأیید شد. پس از شست‌وشو، پوست کدوحلوایی به ضخامت

حدود ۳ میلی‌متر بریده شد و در دمای اتاق و در تاریکی قرار گرفت. پوست‌های جداشده با استفاده از آسیاب برقی در اندازه‌های مناسب جهت عصاره‌گیری خرد شد.

عصاره‌گیری

مقدار ۱۵۰ گرم از پوست خشک و خردشدهٔ میوه جهت عصاره‌گیری به پرکولاتور شیشه‌ای منتقل و با استفاده از حلال آب و اتانول به نسبت ۷۰:۳۰ طی سه مرحله عصاره‌گیری شد. جهت انجام عمل تغلیظ، به دستگاه روتاری منتقل و در دمای اتاق تحت خلأ تغلیظ و در ادامه به کریستالیزور منتقل شد و تا زمان خشک‌شدن به‌صورت کامل، در زیر هود نگهداری شد.

حیوانات آزمایشگاهی

در تحقیق حاضر، ۵۴ سر موش صحرایی نر بالغ نژاد ویستار (وزن ۲۳۰ تا ۲۷۰ گرم) از کلنی پرورشی دانشگاه علوم پزشکی کرمانشاه خریداری شد و در شرایط استاندارد شامل دمای اتاق ۲±۲۴ درجهٔ سانتی‌گراد و چرخهٔ تاریکی/ روشنایی ۱۲ ساعت نگهداری و از ۷ روز قبل از آزمایش آزادانه تغذیه شدند. این مطالعه براساس دستورالعمل مؤسسهٔ ملی بهداشت در خصوص مراقبت و استفادهٔ آزمایشگاهی موردتأیید کمیتهٔ مراقبت و استفاده از حیوانات دانشگاه علوم پزشکی کرمانشاه (IR.KUMS.REC.1400.224) انجام شد. رت‌ها به‌صورت تصادفی به ۹ گروه ۶ تایی تقسیم‌بندی شدند. گروه‌ها شامل: گروه سالم یا نرمال، گروه کنترل منفی (دریافت‌کنندهٔ نرمال سالین)، گروه کنترل مثبت (دریافت‌کنندهٔ داروی استاندارد امپرازول با دوز ۱۰ میلی‌گرم بر کیلوگرم)، گروه‌های محافظتی که عصارهٔ گیاه در دوزهای ۵۰، ۱۰۰ و ۲۰۰ میلی‌گرم بر کیلوگرم خوراکی (به‌صورت گاواژ) به آنها داده شد و گروه‌های درمانی که بعد از القای زخم به‌مدت یک هفته تحت درمان قرار گرفتند. در گروه‌های محافظتی عصارهٔ گیاه و داروی استاندارد (امپرازول) به‌مدت یک هفته قبل از القای زخم تجویز شد. در انتها رت‌ها توسط کتامین (۹۰ میلی‌گرم بر کیلوگرم) و زایلازین (۱۰ میلی‌گرم بر کیلوگرم) بی‌هوش شدند و پس از جداسازی بافت معده بررسی‌های میکروسکوپیک و ماکروسکوپیک انجام گردید.

القا پپتیک

زخم معده را از طریق روش تجویز خوراکی اتانول مطلق به میزان یک سی‌سی القا کردیم (موش‌ها به‌مدت ۲۴ ساعت ناشتا بودند و بعد از آن به‌وسیلهٔ تجویز خوراکی الکل مطلق با گاواژ، زخم گوارشی القا شد). در گروه‌های درمانی هم بعد از القای زخم گوارشی به‌مدت یک هفته با عصارهٔ گیاهی تحت درمان قرار گرفتند و درنهایت معده جدا و بافت مخاطی بررسی شد و با توجه به روش ذکرشده ضریب زخم و شدت التهاب و ضایعه اندازه‌گیری شد (۱۸). به این صورت که برای اندازه‌گیری پارامترهای ماکروسکوپیک زخم معده (اولسر ایندکس)، بلافاصله بعد از کشته‌شدن حیوانات و خارج‌کردن بافت معده شست‌وشو با نرمال سالین انجام و بعد اندازه‌گیری شد. لازم به ذکر است که جهت حذف اثر ریتم‌های شبانه‌روزی، گاواژ روزانه و القای زخم به‌وسیلهٔ اتانول در زمان مشخصی انجام شد (۱۹). حیوانات یک ساعت پیش از القای زخم، برای سازگاری با محیط، به آزمایشگاه انتقال داده شدند (۲۰).

ارزیابی ماکروسکوپیک

در مطالعهٔ حاضر به‌منظور بررسی ماکروسکوپیک، زخم معده در زیر میکروسکوپ تشریح، اندازه‌گیری شد. درجه‌بندی زخم معده توسط یک سیستم نمره‌دهی شامل: نمرهٔ ۱: طول ضایعه ۱ میلی‌متر، نمرهٔ ۲: طول ضایعه بین ۱ تا ۲ میلی‌متر، نمرهٔ ۳: طول ضایعه بین ۲ تا ۴ میلی‌متر، نمرهٔ ۴: طول ضایعه بین ۴ تا ۶ میلی‌متر، نمرهٔ ۵: طول ضایعه بیش از ۶ میلی‌متر انجام شد (۲۱).

ارزیابی میکروسکوپیک

محاسبهٔ ایندکس زخم به‌صورت میکروسکوپیک

برای ارزیابی هیستوپاتولوژیک از روش Sharma و همکاران (1995) با برخی تغییرات استفاده شد. براساس این روش، شدت ضایعات به‌صورت زیر تقسیم‌بندی شد: ۰- بدون ضایعه، +۱- پرخونی ملایم، +۲- پرخونی شدید، +۳- کنده‌شدن یک‌سوم موکوس، +۴- کنده‌شدن دوسوم موکوس، +۵- ادم زیر مخاط و +۶- احتقان عروق. رتبهٔ زخم با درنظرگرفتن مجموع زخم از همه‌نوع ضرب‌در رتبهٔ گروه مربوط به خود محاسبه شد (۲۲).

ارزیابی هیستوپاتولوژی

برای انجام ارزیابی میکروسکوپی، قطعات ثابت در فرمالین ۱۰ درصد در پارافین جاسازی و مقاطع ۵ میکرومتری با استفاده از میکروتوم خودکار ساخته شد. رنگ‌آمیزی بافت‌ها با هماتوکسیلین و ائوزین انجام شد. تغییرات هیستوپاتولوژیک توسط متخصص در گروه‌های آزمایشی بررسی شد (۲۳).

آنالیز آماری

ارزیابی داده‌های کمی با آزمون آنالیز واریانس یک‌طرفه و تست تعقیبی Tukey و داده‌های کیفی از جمله یافته‌های هیستوپاتولوژی با استفاده از تحلیل واریانس رتبه‌ای (کروسکال والیس) با استفاده از نرم‌افزار SPSS (version 16) انجام و سطح آماری معنی‌دار $p<۰/۰۵$ در نظر گرفته شد.

یافته‌ها:

نتایج بررسی ماکروسکوپیک

نتایج به‌دست‌آمده از بررسی‌های ماکروسکوپیک نشان داد که در هر ۲ گروه محافظتی و درمانی، بهترین و مؤثرترین گروه در کاهش التهابات ناشی از زخم معده در مقایسه با گروه کنترل منفی، مربوط به گروه دریافت‌کنندهٔ عصاره با دوز ۲۰۰ میلی‌گرم بر کیلوگرم است. نتایج به‌دست‌آمده در مطالعهٔ حاضر در شکل ۱ و نمودارهای ۱ و ۲ نشان داده شده است.

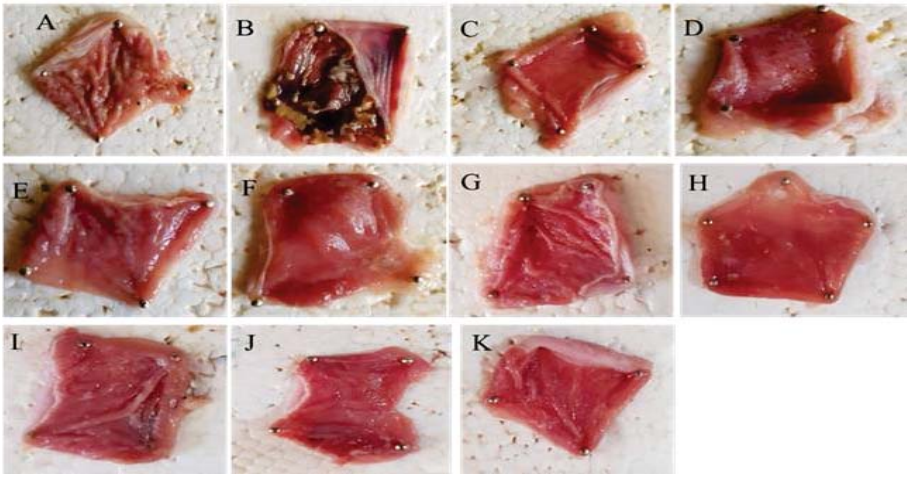

شکل ۱. بافت معده (ماکروسکوپیک): A، گروه سالم؛ B، گروه محافظتی، کنترل منفی؛ C، گروه محافظتی، کنترل مثبت؛ D، گروه محافظتی، عصارهٔ ۵۰؛ E، گروه محافظتی، عصارهٔ ۱۰۰؛ F، گروه محافظتی، عصارهٔ ۲۰۰؛ G، گروه درمانی، کنترل منفی؛ H، گروه درمانی، کنترل مثبت؛ I، گروه درمانی عصارهٔ ۵۰؛ J، گروه درمانی عصارهٔ ۱۰۰؛ K، گروه درمانی عصارهٔ ۲۰۰.

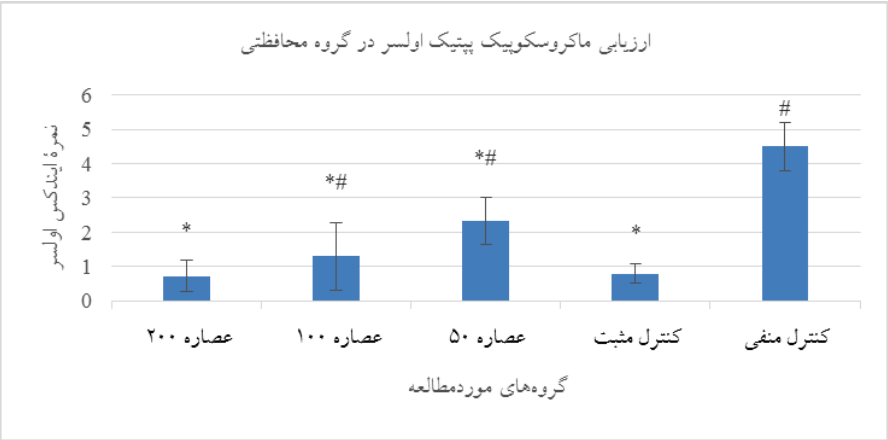

نمودار ۱. ارزیابی ماکروسکوپیک پپتیک اولسر در گروه محافظتی. نتایج با $p<۰/۰۵$ ارائه شده‌اند.
#: مقایسه با گروه امپرازول. *: مقایسه با گروه کنترل منفی

نمودار۲. ارزیابی ماکروسکوپیک پپتیک اولسر در گروه درمانی. نتایج با $p<۰/۰۵$ ارائه شده‌اند.
#: مقایسه با گروه امپرازول. *: مقایسه با گروه کنترل منفی

نتایج ایندکس میکروسکوپیک

نتایج مطالعهٔ ما نشان داد که ایندکس زخم در موش‌های گروه کنترل دریافت‌کنندهٔ محلول اتانول ۳۰/۶۰±۳/۰۹ بود. میزان کاهش ایندکس زخم در گروه درمان‌شده با امپرازول و هر شش گروه درمان با عصاره نسبت به گروه کنترل معنی‌دار بود ($p<۰/۰۵$). در مقایسهٔ بین گروه‌های درمان، کمترین ایندکس زخم در گروه دریافت‌کنندهٔ عصارهٔ حفاظتی با دوز ۲۰۰ میلی‌گرم بر کیلوگرم و بعد از آن گروه دریافت‌کنندهٔ عصارهٔ درمانی با دوز ۲۰۰ میلی‌گرم بر کیلوگرم مشاهده شد (جدول ۱).

جدول۱. تأثیر امپرازول و دوزهای مختلف عصارهٔ پوست گیاه کدوحلوایی بر زخم معدهٔ القاشده توسط اتانول. نتایج با $p<۰/۰۵$ ارائه شده‌اند.

گروه	ایندکس زخم (میکروسکوپیک) (Mean±SD)
کنترل منفی	۳۰/۶۰±۳/۰۹
امپرازول	۸/۸۰±۱/۹۳*
عصارهٔ محافظتی دوز ۵۰	۱۹/۶۰±۲/۷۱*'#
عصارهٔ محافظتی دوز ۱۰۰	۱۵/۱۰±۲/۶۸*'#
عصارهٔ محافظتی دوز ۲۰۰	۱۱/۴۰±۲/۸۷*
عصارهٔ درمانی دوز ۵۰	۲۲/۵۰±۴/۶۹*'#
عصارهٔ درمانی دوز ۱۰۰	۱۹/۴۰±۲/۱۱*'#
عصارهٔ درمانی دوز ۲۰۰	۱۶/۰۰±۲/۲۱*'#

#: مقایسه با گروه امپرازول. *: مقایسه با گروه کنترل منفی

نتایج بررسی‌های هیستوپاتولوژی

نتایج بررسی‌های هیستوپاتولوژی ضایعات شدید شامل کنده‌شدن مخاط، نکروز قطعه‌ای اپیتلیوم مخاط معده، به‌هم خوردن نظم غدد معده و ازبین‌رفتن سلول‌های غدد به‌ویژه سلول‌های اصلی (A)، نفوذ سلول‌های التهابی (B)، خونریزی شدید در زیر مخاط (C) و ادم و نفوذ فیبرین در زیر مخاط (D) را نشان داد (شکل ۲).

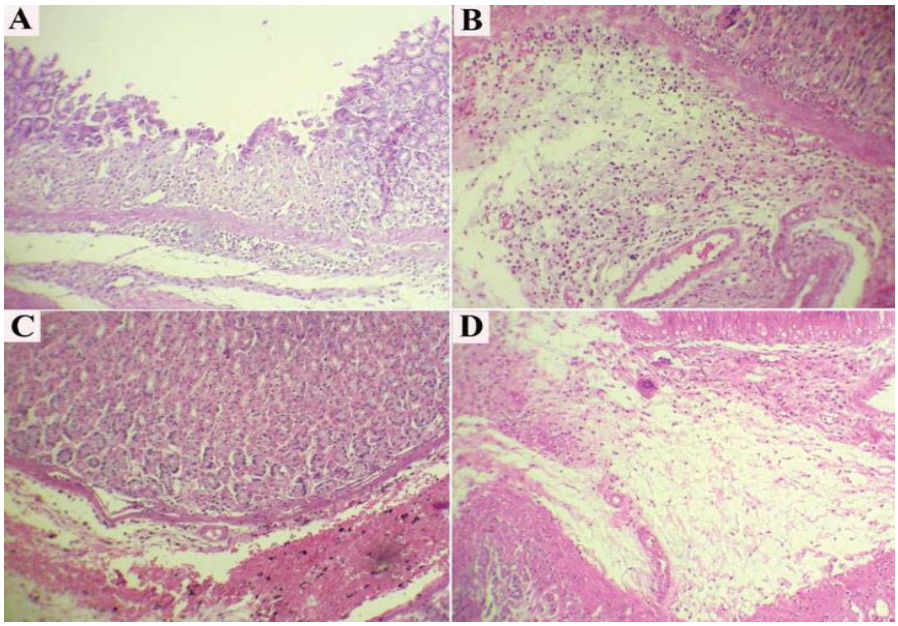

شکل۲. نمای میکروسکوپیک مخاط معده در مدل زخم معدهٔ ناشی از اتانول (H&E staining; x720).

دوزهای مختلف عصارهٔ پوست گیاه کدوحلوایی باعث کاهش شدت ضایعهٔ مخاط معده در مدل زخم معدهٔ ناشی از اتانول شد. عصارهٔ پوست کدوحلوایی موجب شد که در بررسی هیستولوژی زخم‌های مخاطی خفیف، کاهش سلول‌های التهابی، خونریزی خفیف در مخاط، نکروز خفیف اپیتلیوم مخاط معده و نظم و سازمان‌یابی بهتر غدد معدی دیده شود، که در مجموع نشان‌دهندهٔ اثر محافظتی این گیاه در برابر زخم معده ناشی از اتانول می‌باشد (شکل ۳).

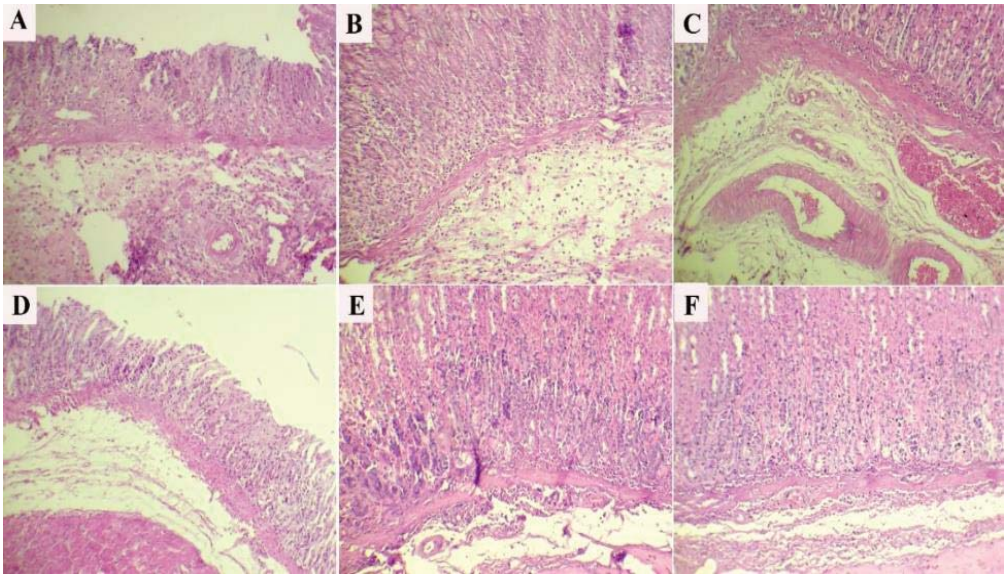

شکل۳. نمای میکروسکوپیک مخاط معده، اثر دوزهای مختلف عصارهٔ پوست گیاه کدوحلوایی بر شدت ضایعهٔ مخاط معده در مدل زخم معدهٔ ناشی از اتانول (H&E staining; x720).

تأثیر امپرازول بر شدت ضایعهٔ مخاط معده در مدل زخم معده ناشی از اتانول نیز از منظر هیستوپاتولوژیک در شکل ۴ ارائه شده است. در این بررسی نیز عدم کنده‌شدن مخاط معده، خونریزی خفیف در مخاط، نکروز قطعه‌ای و خفیف اپیتلیوم مخاط معده و نظم و سازمان‌یابی بهتر غدد معدی نسبت به گروه‌های دیگر دیده شد (شکل ۴).

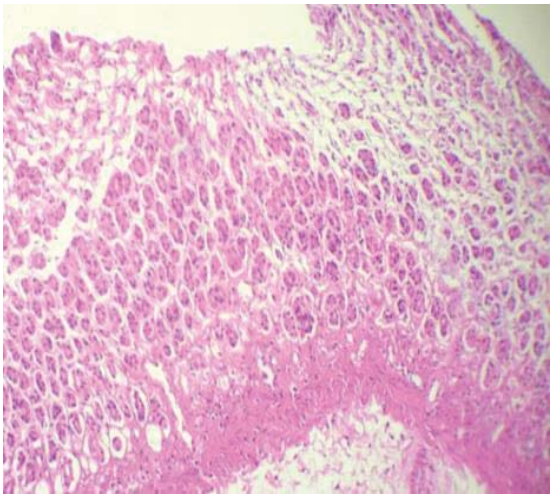

شکل۴. نمای میکروسکوپیک مخاط معده. اثر امپرازول بر شدت ضایعهٔ مخاط معده در مدل زخم معدهٔ ناشی از اتانول (H&E staining; x720)

بحث:

بیماری زخم پپتیک (بروز ۰/۱ تا ۰/۳ درصد در سال) حدود ۵ تا ۱۰ درصد از جمعیت جهان را تحت تأثیر قرار می‌دهد و براساس سن، جنس و موقعیت جغرافیایی متفاوت است (۲۴). این وضعیت اغلب با عوارض جدی از جمله خونریزی شدید، سوراخ‌شدن، انسداد دستگاه گوارش و بدخیمی همراه است. در حال حاضر بیماری زخم پپتیک به‌طور قابل‌توجهی کاهش یافته است، اما ناپدید نشده است. علل این بیماری متنوع و ناهمگن است و نیاز به درمان‌های انتخابی برای کنترل و کاهش عوارض آن دارد (۲۵). الکل سد مخاطی را مختل می‌کند و نفوذپذیری آن را افزایش می‌دهد. حتی اگر قرارگرفتن در معرض کوتاه‌مدت به‌سرعت بهبود می‌یابد، مواجهه طولانی‌مدت با مصرف مکرر نوشیدنی‌های الکلی ممکن است به آسیب‌های شدیدتر منجر شود (۲۶). اتانول به‌طور گسترده‌ای به‌عنوان یک عامل زخم‌زا در ارزیابی اثرات محافظتی معده در مدل‌های تجربی استفاده می‌شود، عمدتاً به این دلیل که الکل یکی از شایع‌ترین علل زخم معده در انسان است (۲۶). علاوه بر این، تماس مستقیم اتانول در مخاط معده به نفوذ سلول‌های پلی‌مورفونوکلئر منجر می‌شود که آزادکننده‌های مهم ROS هستند و تولید مواد پرواکسیداتیو و مولکول‌های پیش‌التهابی را افزایش می‌دهند (۲۷). مطالعات نشان داده‌اند که سیتوکین‌های پیش‌التهابی مانند TNF-α، IL-1β و IL-6 نقش مهمی در تشکیل زخم معده دارند (۲۸). *Cucurbita moschata* یک محصول مهم باغبانی است که متعلق به خانوادهٔ Cucurbitaceae است که به نام کدو نیز شناخته می‌شود (۲۹). میوهٔ کدوتنبل غنی از محتوای کاروتنوئید، آنتی‌اکسیدان‌های حیاتی، کربوهیدرات‌ها، ویتامین A، فلاونوئیدها، آنتی‌اکسیدان‌های پلی‌فنلی مانند لوتئین، گزانتین است. مصرف کدوتنبل به پیشگیری از بیماری‌های پوستی، اختلالات چشمی کاهش آسیب سلولی در بدن، سرطان و بهبود عملکرد سیستم ایمنی کمک می‌کند (۳۰). پژوهشی که توسط Bardaa و همکارانش در سال ۲۰۱۶ در ارزیابی خواص عملکردی روغن دانهٔ کدوتنبل (*Cucurbita pepo* L.) بر بهبود زخم در موش صحرایی انجام شد، نشان داد که روغن دانهٔ کدوتنبل استخراج‌شده با فشار سرد منبع مهمی از بسیاری از اجزای سالم مانند آنتی‌اکسیدان‌ها و عوامل

ضدمیکروبی مثل توکوفرول‌ها، استرول‌ها و اسیدهای چرب اشباع‌نشده‌ای چون لینوئیک اسید است. درواقع، ارزیابی مورفومتریک و یافته‌های بافت‌شناسی بیوپسی‌های به‌دست‌آمده از گروه موش‌های تحت درمان با روغن کدوتنبل، برخلاف گروه درمان‌نشده و اپیتلیال‌سازی مجدد کامل با ظهور زائده‌های پوستی و فیبرهای کلاژن، بدون سلول‌های التهابی را نشان داد (۳۱). در پژوهشی که در سال ۲۰۲۱ توسط Montol و همکاران در تعیین هیستوپاتولوژی معدهٔ موش‌های صحرایی نر با آب لیمو و آب کدو انجام شد، مشاهده شد که گروه موش‌هایی که با کپسایسین یا آسپرین القا شده بودند و سپس با آب کدوتنبل مداخله کردند، بهبودی در هیستوپاتولوژی معدهٔ موش‌ها نشان دادند (۳۲). مطالعه‌ای که در سال ۲۰۲۰ توسط Ahmed و همکاران در بررسی اثر آنتی اولسر سیستم حامل لیپید نانوساختار مبتنی بر روغن کدوتنبل در مدل زخم معدهٔ ناشی از NSAID در موش صحرایی انجام شد، نشان داد که پیش‌تیمار حیوانات با استفاده از فرمول روغن تخم کدو-حامل لیپید نانوساختار بهینه‌شده به‌طور قابل‌توجهی شاخص زخم کمتری نسبت به گروه ایندومتاسین ($p<0.001$) و ضایعات مخاطی کمتر نسبت به روغن خام ($p<0.05$) دارد (۳۳). همچنین Gad و همکاران مطالعهٔ دیگری در سال ۲۰۱۹ در بررسی عصارهٔ مغز و دانهٔ کدوتنبل بر زخم‌های گوارشی ناشی از ایندومتاسین در موش صحرایی انجام دادند. نتایج این مطالعه نشان داد که ایجاد زخم و التهاب در معده و رودهٔ کوچک با تیمارهای حاوی پالپ و یا عصارهٔ دانهٔ کدوتنبل باعث کاهش معنی‌دار مقادیر حجم معده، اسیدیتهٔ آزاد و کل در تمام گروه‌های موش‌های صحرایی پس از تجویز عصارهٔ پالپ و یا روغن دانهٔ کدو و اثرات محافظتی و بهبودی قابل‌توجهی بر روی آن‌ها شد (۳۴). پژوهشی که در سال ۲۰۱۹ توسط Soni و همکاران در بررسی پتانسیل ضدزخم معده، ضدالتهابی و ضددرد عصارهٔ متانولی گیاه کدوتنبل انجام شده است، نشان داد که این عصاره سبب کاهش قابل‌توجهی در شدت زخم و میزان اسید معده در حیوانات مبتلا شده است. وجود آنتی‌اکسیدان‌ها در این عصاره ممکن است مسئول خواص ضدزخم، ضدالتهابی و ضددرد دانهٔ کدوتنبل باشد (۳۵). در مقایسهٔ نتایج مطالعات قبلی با پژوهش ما به‌نظر می‌رسد، ترکیبات مؤثرهٔ کدوحلوایی در ترمیم و بهبود زخم معده و کاهش التهاب ناشی از کپسایسین و آسپرین مؤثر است و تأییدکنندهٔ نتایج مطالعهٔ حاضر است که با افزایش دوز استفاده از کدوحلوایی خاصیت درمانی آن بیشتر می‌شود. در مطالعه‌ای که در سال ۲۰۱۶ توسط Suhatri و همکاران در بررسی تأثیر آب کدوحلوایی بر روی زخم معدهٔ موش مادهٔ القاشده با اتانول مطلق به روش خوراکی انجام شد نتایج نشان داد که آب کدو با دوزهای ۰/۴، ۰/۸ و ۱/۶ میلی‌لیتر در ۲۰۰ گرم وزن بدن قادر به درمان زخم با نسبت درمانی برای هر دوز ۲۲/۲۲ درصد، ۵۲/۸۹ درصد و ۷۱/۰۴ درصد است. این نشان می‌دهد که دوز بالاتر نتیجهٔ بهتری می‌دهد. آب کدو همچنین می‌تواند PH معدهٔ موش صحرایی ناشی از اتانول مطلق را به مقدار طبیعی کاهش دهد (۳۶). در این مطالعه مانند مطالعهٔ حاضر برای ایجاد زخم معده از اتانول استفاده شده است و درمان با دوز بیشتر آب کدوحلوایی باعث بهبود زخم ناشی از اتانول شده است که نتایج مطالعهٔ حاضر را تأیید می‌کند. در مطالعه‌ای که Sindi و همکارانش در سال ۲۰۱۹ در تهیه و ارزیابی اثر محافظتی سیستم خوراکی نانوامولسیون مبتنی بر روغن دانهٔ کدوتنبل در برابر زخم گوارشی ناشی از ایبوپروفن انجام دادند، نتایج نشان داد که فرمول بهینه‌ای شامل روغن دانهٔ کدوتنبل، پلی‌اتیلن گلیکول استئارات، روغن کرچک هیدروژنه و گلبول‌های امولسیونی با شکل کروی و اندازهٔ ذره‌ای نانو می‌تواند زخم معدهٔ ناشی از ایبوپروفن را در مقایسه با سیستم‌های self-nanoemulsifying به‌دست‌آمده از گروه‌های کنترل، به‌طور مؤثرتری کاهش دهد (۳۷). در پژوهش دیگری که توسط Sarkar و همکارش در سال ۲۰۰۸ در بررسی اثر عصارهٔ پالپ میوهٔ رسیدهٔ *Cucurbita pepo Linn*. در زخم معده و دئودنوم ناشی از آسپرین در موش صحرایی انجام شد، مشاهده گردید که *C. pepo* باعث افزایش قابل‌توجه موکوس چسبندهٔ معده شد که نقش مهمی به‌عنوان یک عامل دفاعی در برابر آسیب مخاط ایفا می‌کند. بنابراین توانایی *C. pepo* در جلوگیری از اثرات عوامل مخرب در مخاط معده را تأیید می‌کند. این یافته‌ها نشان می‌دهد که عصارهٔ پالپ *C. pepo*

فاکتورهای دفاعی مخاط معده را در رت‌ها تقویت می‌کند. تا کنون، ترکیب شیمیایی مسئول فعالیت ضدزخم پالپ میوهٔ رسیدهٔ *C. pepo* شناخته نشده است. با این حال، تحقیقات فارماکولوژیک وجود چندین گروه عمده از ترکیبات فعال در *C. pepo* مانند syringic acid 6، cucurbitane-type triterpenes، hexanocucurbitane glycoside، beta-carotene8، pro-vitamin A، ویتامین A10، ویتامین E11 و ویتامین C12 و آلکالوئیدی مانند تانن ۱۳ را پیشنهاد کرده‌اند. برخی از این ترکیبات از جمله ویتامین E21، تری‌ترپن‌ها و گلیکوزیدهای ۲۹ در محافظت در برابر آسیب مخاط معدهٔ ناشی از زخم مؤثر واقع شده‌اند. ویتامین E و C با احتمال کاهش ایسکمی نقش مهمی در کاهش پاتوژنز تشکیل زخم دارند (۳۸).

محدودیت این مطالعه انجام مدل مزمن بیماری زخم معده می‌باشد؛ چراکه تمامی مدل‌های حیوانی در دسترس و قابل‌انجام برای ما حاد هستند و مدل مزمن به بیماری پپتیک اولسر انسانی نزدیک‌تر بوده و قرابت بیشتری دارد. از دیگر محدودیت‌ها، بررسی عصاره‌ها و فراکشن‌های متعددی از گیاه جهت رسیدن به عصاره‌ای که بالاترین اثرات را دارد، می‌باشد. مطالعهٔ ما صرفاً بررسی اثرات ضدزخم عصارهٔ گیاه *Cucurbita moschata* Duchesne در مدل حیوانی پپتیک اولسر بوده و امکان بررسی مکانیسم‌های سیگنالینگ، مسیرهای درون‌سلولی و آبشارهای فارماکولوژیک که باعث بروز اثرات این گیاه می‌شد، فراهم نبود. درنتیجه پیشنهاد می‌شود مطالعات مبسوط‌تری در مدل‌های مزمن پپتیک اولسر به‌صورت پیش‌بالینی بر روی عصاره‌های مختلف این گیاه و نیز مواد مؤثرهٔ اصلی آنها انجام گیرد. همچنین پیشنهاد می‌شود مطالعات مکانیسمی به جهت بررسی ابعاد سیگنالینگ، ارزیابی مسیرهای درون‌سلولی و آبشارهای فارماکولوژیک این گیاه در بهبود زخم معده انجام پذیرد. پیشنهاد آخر نویسندگان، انجام مطالعات بالینی به‌منظور بررسی اثرات محافظتی عصارهٔ پوست گیاه کدو در بیماران مبتلا به پپتیک اولسر، بررسی ایمنی و عوارض جانبی این فرآورده در بیماران است.

نتیجه‌گیری:

درمان با عصارهٔ پوست کدوحلوایی سبب بهبود زخم معدهٔ ناشی از اتانول می‌شود و نسبت به گروه کنترل دارای تفاوت معنی‌دار است. نتایج ما به‌صورت ماکروسکوپیک و میکروسکوپیک نشان داد که در هر ۲ گروه محافظتی و درمانی، عصارهٔ پوست کدوحلوایی به‌صورت وابسته به دوز (۲۰۰ میلی‌گرم بر کیلوگرم) و معنادار نسبت به گروه کنترل، سبب بهبود التهابات ناشی از زخم معده شده است.

تضاد منافع:

در این مقاله تضاد منافعی برای گزارش وجود ندارد.

حمایت مالی:

برای نگارش این مقاله حمایت مالی صورت نگرفته است.

References:

1. Konturek SJ, Konturek PC, Brzozowski T. Prostaglandins and ulcer healing. Journal of Physiology and Pharmacology. 2005 Sep 1;56(5):5-31.
2. Khanavi M, Ahmadi R, Rajabi A, Jabbari Arfaee S, Hassanzadeh G, Khademi R, *et al*. Pharmacological and histological effects of *Centaurea bruguierana* ssp. belangerana on indomethacin-induced peptic ulcer in rats. Journal of Natural Medicines. 2012 Apr;66(2):343-9.
3. Everhart JE, Bryd-Holt D, Sonnenberg A. Incidence and risk factors for self-reported peptic ulcer diseasse in the United States. American Journal of Epidemiology. 1998 Mar 15;147(6):529-36.
4. Farzaei MH, Rahimi R, Abbasabadi Z, Abdollahi M. An evidence-based review on medicinal plants used for the treatment of peptic ulcer in traditional Iranian medicine. International Journal of Pharmacology. 2013;9(2):108-24.
5. Brzozowski T, Konturek PC, Konturek SJ, Kwiecien S, Pajdo R, Brzozowska I, *et al*. Involvement of endogenous cholecystokinin and somatostatin in gastroprotection induced by intraduodenal fat. Journal of clinical gastroenterology. 1998 Jan 1;27:S125-37.
6. Memariani Z, Sharifzadeh M, Bozorgi M, Hajimahmoodi M, Farzaei MH, Gholami M, *et al*. Protective effect of essential oil of Pistacia atlantica Desf. On peptic ulcer: role of α-pinene. Journal of Traditional Chinese Medicine. 2017 Feb 15;37(1):57-63.
7. Khademi F, Faghri J, Poursina F, Esfahani BN, Moghim S, Fazeli H, *et al*. Resistance pattern of Helicobacter pylori strains to clarithromycin, metronidazole, and amoxicillin in Isfahan, Iran. Journal of Research in Medical Sciences: The official Journal of Isfahan University of Medical Sciences. 2013 Dec;18(12):1056-60.
8. Pandey MM, Rastogi S, Rawat AK. Indian herbal drug for general healthcare: An overview. The Internet Journal of Alternative Medicine. 2008 Jan;6(1):3.
9. Chavan RB, Gaikwad DK. Antibacterial activity of medicinally important two species of Allophylus-*Allophylus cobbe* (L.) Raeusch. and *Allophylus serratus* (Roxb.) Kurz. Journal of Pharmacognosy and Phytochemistry. 2013 May 1;2(1).
10. Sharma RK, Mandal S, Rajani GP, Gupta N, Srivastava DP. Antiulcer and antiinflammatory activity of fresh leave extracts of *Polyalthia longifolia* in rats. International Journal of Drug Development & Research. 2011 Jan;3(1):351-9.
11. Shah BN, Seth AK, Desai RV. Phytopharmacological profile of *Lagenaria siceraria*: A review. Asian Journal of Plant Sciences. 2010;9(3):152-7.
12. Yang BM, Yang ST, Chen SN. A preliminary study on the cultivating technique of *Cucurbita pepo* cv Dayangua. Spec. Econ. Amin. Plant. 2000;3:28.
13. Ryan E, Galvin K, O'Connor TP, Maguire AR, O'Brien NM. Phytosterol, squalene, tocopherol content and fatty acid profile of selected seeds, grains, and legumes. Plant Foods for Human Nutrition. 2007 Sep;62(3):85-91.
14. Stevenson DG, Eller FJ, Wang L, Jane JL, Wang T, Inglett GE. Oil and tocopherol content and composition of pumpkin seed oil in 12 cultivars. Journal of Agricultural and Food Chemistry. 2007 May 16;55(10):4005-13.
15. Talukdar SN, Hossain MN. Phytochemical, phytotherapeutical and pharmacological study of Momordica dioica. Evidence-Based Complementary and Alternative Medicine. 2014 Jan 1;2014.
16. Fallah Huseini H, Darvishzadeh F, Heshmat R, Jafariazar Z, Mohsin Raza, Larijani B. The clinical investigation of *Citrullus colocynthis* (L.) schrad fruit in treatment of Type II diabetic patients: A randomized, double blind, placebo-controlled clinical trial. Phytotherapy Research. 2009 Aug;23(8):1186-9. doi: 10.1002/ptr.2754.
17. Jain A, Singhai AK. Effect of *Momordica dioica* Roxb on gentamicin model of acute renal failure. Natural Product Research. 2010 Sep 20;24(15):1379-89.
18. Memariani Z, Sharifzadeh M, Bozorgi M, Hajimahmoodi M, Farzaei MH, Gholami M, *et al*. Protective effect of essential oil of Pistacia atlantica Desf. on peptic ulcer: Role of α-pinene. Journal of Traditional Chinese Medicine. 2017 Feb 15;37(1):57-63.
19. Heeba GH, Hassan MK, Amin RS. Gastroprotective effect of simvastatin against indomethacin-induced gastric ulcer in rats: Role of nitric oxide and prostaglandins. European Journal of Pharmacology. 2009 Apr 1;607(1-3):188-93.
20. Kalantari Z, Jafari H. Survey of extract of white Cabbage in prevention and treatment of peptic ulcer caused by aspirin in rats. Journal of Guilan University of Medical Sciences. 2007;15(60):89-94.
21. Memariani Z, Sharifzadeh M, Bozorgi M, Hajimahmoodi M, Farzaei MH, Gholami M, *et al*. Protective effect of essential oil of *Pistacia atlantica* Desf. on peptic ulcer: Role of α-pinene. Journal of Traditional Chinese Medicine. 2017 Feb 15;37(1):57-63.
22. Sarma DN, Khosa RL, Chansauria JP, Sahai M. Antiulcer activity of *Tinospora cordifolia* Miers and Centella asiatica Linn extracts. Phytotherapy Research. 1995 Dec;9(8):589-90.
23. Farzaei MH, Khazaei M, Abbasabadei Z, Feyzmahdavi M, Mohseni GR. Protective effect of tragopogon graminifolius DC against ethanol induced gastric ulcer. Iranian Red Crescent Medical Journal. 2013 Sep;15(9):813.
24. Lanas A, Chan FK. Peptic ulcer disease. The Lancet. 2017 Aug 5;390(10094):613-24.
25. Malfertheiner P, Schulz C. Peptic ulcer: Chapter closed?. Digestive Diseases. 2020;38(2):112-6.

26. Saremi K, Rad SK, Khalilzadeh M, Hussaini J, Majid NA. In vivo acute toxicity and anti-gastric evaluation of a novel dichloro Schiff base: Bax and HSP70 alteration. Acta biochimica et biophysica Sinica. 2020 Jan;52(1):26-37.
27. Liju VB, Jeena K, Kuttan R. Gastroprotective activity of essential oils from turmeric and ginger. Journal of Basic and Clinical Physiology and Pharmacology. 2015 Jan 1;26(1):95-103.
28. Perico LL, Emilio-Silva MT, Ohara R, Rodrigues VP, Bueno G, Barbosa-Filho JM, *et al*. Systematic analysis of monoterpenes: Advances and challenges in the treatment of peptic ulcer diseases. Biomolecules. 2020 Feb 10;10(2):265.
29. Almasaudi SB, Abbas AT, Al-Hindi RR, El-Shitany NA, Abdel-Dayem UA, Ali SS, *et al*. Manuka honey exerts antioxidant and anti-inflammatory activities that promote healing of acetic acid-induced gastric ulcer in rats. Evidence-Based Complementary and Alternative Medicine. 2017 Jan 19;2017.
30. Sharma A, Sharma AK, Chand T, Khardiya M, Yadav KC. Antidiabetic and antihyperlipidemic activity of *Cucurbita maxima* Duchense (pumpkin) seeds on streptozotocin induced diabetic rats. Journal of Pharmacognosy and Phytochemistry. 2013 Mar 1;1(6):108-6.
31. Bardaa S, Ben Halima N, Aloui F, Ben Mansour R, Jabeur H, Bouaziz M, et al. Oil from pumpkin (*Cucurbita pepo* L.) seeds: Evaluation of its functional properties on wound healing in rats. Lipids in Health and Disease. 2016 Dec;15(1):1-2.
32. Montol AB, Rumagit FA, Legi NN, Momongan NR. Formulasi dosis jeruk nipis (*Citrus aurantifolia* S.) dan labu kuning (*Cucurbita moschata* (Duch.) Poir.) Pada Tikus Putih Jantan (*Rattus norvegicus*) yang diinduksi capsaicin dan aspirin terhadap histopatologi lambung. Jurnal GIZIDO. 2021 Nov 30;13(1 Mei):42-50.
33. Ahmed OA, Fahmy UA, Bakhaidar R, El-Moselhy MA, Alfaleh MA, Ahmed AS, *et al*. Pumpkin oil–based nanostructured lipid carrier system for antiulcer effect in NSAID-induced gastric ulcer model in rats. International Journal of Nanomedicine. 2020;15:2529.
34. Gad KY, Kholief TE, Barakat H, El-Masry S. Evaluation of Pumpkin (*Cucurbita moschata*) pulp and seeds extracts on gastrointestinal ulcers induced by indomethacin in rats. Journal of Scientific Research in Science. 2019 Apr 1;36(1):184-200.
35. Soni RR, Bali M. Evaluation of antiulcer, anti-inflammatory & analgesic potential of *Cucurbita pepo*. Var. Fastigata seed extracts. IJRAR-International Journal of Research and Analytical Reviews (IJRAR). 2019 Jun;6(2):847-59.
36. Suhatri S, Hura RS, Elisma E. Pengaruh pemberian jus buah labu kuning Cucurbita moschata (Duch.) Poir. terhadap tukak lambung tikus putih betina yang diinduksi dengan etanol absolut. Jurnal Farmasi Higea. 2016 Aug 19;3(2):121-6.
37. Sindi AM, Hosny KM. Preparation and evaluation of protective effect of pumpkin seed oil based self nanoemulsifying oral delivery system against ibuprofen-induced peptic ulcer. Journal of Drug Delivery Science and Technology. 2019 Aug 1;52:415-20.
38. Sarkar S, Guha D. Effect of ripe fruit pulp extract of *Cucurbita pepo* Linn. in aspirin induced gastric and duodenal ulcer in rats. Indian Journal of Experimental Biology. 2008;46:639-645.

Evaluation of protective and therapeutic effect of hydroalcoholic bark extract of *Cucurbita moschata* Duchesne in ethanol-induced peptic ulcer in rats

Mina Darabi Ghasemi[a], Zahra Jafari[b], Sahar Shafiei[a], Mohammad Reza Morovati[b], Mohammad Hosein Farzaei[c]*

[a]Student Research Committee, Faculty of Pharmacy, Kermanshah University of Medical Sciences, Kermanshah, Iran
[b]Traditional Medicine Department, Faculty of Medicine, Kermanshah University of Medical Sciences, Kermanshah, Iran
[c]Pharmaceutical Sciences Research Center, Health Institute, Kermanshah University of Medical Sciences, Kermanshah, Iran

Abstract:

Background and Purpose: Peptic ulcer is one of the ailments of the digestive system. Due to side effects and emergence of drug resistance , there is a tendency to use natural products. *Cucurbita moschata* Duchesne has medicinal properties such as anti-inflammatory activity. The aim of this study is to evaluate the protective and therapeutic effects of a hydroalcoholic extract of the bark of this plant on ethanol-induced peptic ulcer in an animal model.

Materials and Methods: After preparing *Cucurbita moschata* Duchesne skin extract, gastric ulcer was induced by oral administration of ethanol . Mice were grouped as follows: positive control group (receiving omeprazole at a dose of 2, 10 mg/kg), negative control group, protective group receiving plant extracts at doses of 50, 100 and 200 mg/kg (gavage), healthy group, and treatment group (under treatment for one week after ulcer induction). Protective plant extract and omeprazole were administered for one week before ulcer induction. Subsequently, macroscopic and microscopic examination of gastric mucosal tissue and H&E staining were performed.

Results: The rate of ulcer reduction index in the omeprazole-treated group and the protective and extract treatment groups was significant higher compared with the control group. The lowest ulcer index belonged to the group receiving protective extract with a dose of 200 mg/kg and the group receiving therapeutic extract with a dose of 200 mg/kg. Microscopic appearance of gastric mucosa showed mild mucosal ulcers, and reduction of inflammatory cells in groups that had received different doses of squash bark extract. Gastrointestinal microscopic appearance showed no gastric mucosal detachment, mild mucosal bleeding, fragmentary and mild necrosis of gastric mucosal epithelium, and better order and organization of gastric glands in the omeprazole group compared with other groups.

Conclusion: Ethanol use causes peptic ulcer. Also, treatment with *Cucurbita moschata* Duchesne peel extract improves healing of ulcers, which is significantly difference with the control group.

Keywords: Peptic Ulcer, Persian Medicine, *Cucurbita moschata*, Antioxidant

Corresponding Author: mh_farzaei@kums.ac.ir