

تهیه فرمولاسیون، مطالعات پایداری و مطالعات حیوانی پماد گیاهی مبتنی بر طب ایرانی برای بهبود زخم و سوختگی

مهشید پیروی الف، فاطمه زارعی زرده‌سواری الف، امیر بقایی ب، محمدمهدی احمدیان عطاری ع، مرضیه امیری ب،
شیما حاج‌محمدابراهیم کتابفروش د*

الف دانشکده داروسازی، دانشگاه علوم پزشکی البرز، کرج، ایران
ب گروه فارماکولوژی و سم‌شناسی، دانشکده داروسازی، دانشگاه علوم پزشکی البرز، کرج، ایران
ع گروه فارماکونوزی، دانشکده داروسازی، دانشگاه علوم پزشکی البرز، کرج، ایران
د گروه شیمی دارویی، دانشکده داروسازی، دانشگاه علوم پزشکی البرز، کرج، ایران

چکیده

سابقه و هدف: حنا به‌عنوان دارو در طب سنتی برای درمان سوختگی، زخم، برخی عفونت‌های قارچی و التهاب در بعضی کشورها استفاده می‌شود. با توجه به اهمیت ترمیم زخم و این که درمان نکردن زخم‌های باز ممکن است عواقب جبران‌ناپذیری داشته باشد، پژوهش‌های مختلفی روی ترمیم زخم انجام شده و در نتیجه آن، مواد مختلفی به‌عنوان مرهم زخم تهیه و معرفی شده‌اند که اغلب این مواد به‌صورت ترکیبات گیاهی و گاهی شیمیایی بوده‌اند، اما تا این زمان هیچ‌کدام نتوانسته‌اند به‌عنوان یک داروی مؤثر توصیه شوند. به همین دلیل در این طرح سعی در بررسی خاصیت حنا در ترکیب با چند گیاه دیگر در بهبود زخم است.

مواد و روش‌ها: جدوار، باریجه، هواچوبه، پوست مغیلان، حنا، برگ آزاددرخت، موم، روغن کنجد، موش و مواد بیهوشی خریداری شدند. عصاره گیاهان طبیعی ذکرشده استخراج و خالص‌سازی شد. ترکیب حاصل به همراه روغن کنجد و موم زرد بر روی هیتر استیرر قرار گرفت تا حل شوند. تأثیر پماد بر روی پوست سوخته‌شده در موش‌ها بررسی شد. همچنین تست‌های پراکسیداسیون لیپیدی، قدرت آنتی‌اکسیدانی، ارزیابی بافتی و تست‌های پایداری هم انجام شد.

یافته‌ها: با ایجاد سوختگی درجه دو در موش‌ها و درمان آنها با پماد تهیه‌شده، مساحت زخم در گروه کنترل به ۱۶/۹ میلی‌مترمربع و در گروه درمان این مساحت به ۴/۰۱ میلی‌مترمربع رسید. همچنین پراکسیداسیون لیپیدی کاهش چشمگیری را نسبت به گروه کنترل نشان داد، در صورتی که قدرت آنتی‌اکسیدانی، افزایش یافت. در ارزیابی میکروسکوپی بافتی، رگ‌زایی بیشتر و التهاب کمتر نسبت به گروه کنترل دیده شد. در تست پایداری پماد یکنواختی، رنگ زرد کم‌رنگ، بوی اسانس باریجه، وزن ۵۰، pH=۳، ویسکوزیته ۲۳۰۰۰ و ماده خشک ۸۰ مشاهده شد.

نتیجه‌گیری: پماد تهیه‌شده با عصاره حنا و گیاهان ذکرشده دارای اثر التیام‌دهندگی بسیار مناسبی نسبت به گروه‌های کنترل مثبت و منفی بود.

تاریخ دریافت: آبان ۱۴۰۴

تاریخ پذیرش: بهمن ۱۴۰۴

کلیدواژه‌ها: عصاره‌های گیاهی؛ التیام زخم؛ طب ایرانی

مقدمه

اندام است که ۱۰ درصد از توده بدن را تشکیل می‌دهد. با

پوست با پوشاندن ۱/۷ مترمربع از سطح بدن، بزرگ‌ترین توجه به بزرگ‌بودن، این سطح محل مناسبی برای رساندن دارو.

Please cite this article as:

Peyrovi M, Zarefi Zardehsavari F, Baghaie A, Ahmadian Atari MM, Amiri A, Haj Mohammad Ebrahim Ketabfroush S. Preparation of formulation, stability studies and animal studies of a Persian Medicine herbal ointment for healing wounds and burns. Journal of Islamic and Iranian Traditional Medicine. 2026;16(4):251-262.

Copyright: ©Journal of Islamic and Iranian Traditional Medicine. This is an open-access article distributed under the terms of the Creative Commons Attribution-Noncommercial 4.0 International License.

برای بیماری‌های موضعی و حتی بیماری‌های سیستمیک است. پس شناسایی ساختار و عملکرد پوست نقش بسزایی در طراحی این داروها دارد (۱).

اولین مسیر سیستم دفاعی بدن، پوست و مخاط است (۲). پوست از نفوذ عوامل خارجی، آلرژن و حتی اشعه‌های ماوراءبنفش به بدن جلوگیری می‌کند. از دیگر نقش‌های پوست می‌توان به کنترل هیدراتاسیون آن اشاره کرد که مانعی برای از دست رفتن آب است. بنابراین در تنظیم دمای بدن، هموستاز و فشار خون هم نقش دارد. با توجه به وجود غدد عرق در ساختار پوست، در دفع مواد زائد نیز نقش دارد. همچنین ایجاد حس لامسه هم مربوط به پوست است (۱، ۳).

پوست بدن انسان از چهار لایه تشکیل شده است که به ترتیب از خارج به داخل عبارت‌اند از: لایه شاخی، اپیدرم، درم، هایپودرم.

لایه شاخی بسیار نازک است و به‌طور میانگین ۱۰ تا ۱۵ سلول فوقانی را شامل می‌شود و می‌توان گفت جزئی از اپیدرم است. اپیدرم همان نقش مهم محافظتی را بر عهده دارد و ضخامت آن ۰/۰۶ میلی‌متر است. لایه اپیدرم حاوی سه دسته سلول با نام‌های کراتینوسیت، ملانوسیت و لانگرناس است و رگ خونی ندارد. بعد از آن لایه درم قرار دارد که حدود ۲ تا ۵ میلی‌متر ضخامت داشته و حاوی بافت کلاژن و همبند الاستیک است. همچنین دارای عروق خونی، لنفاوی، غدد عرق و چربی، سلول‌های ماکروفاژ، ماست‌سل و فیبروبلاست است. عروق خونی لایه درم به لایه اپیدرمی که نزدیک آن است، خون‌رسانی می‌کنند. همچنین این عروق خونی در ترمیم زخم‌ها هم نقش بسزایی دارند. با افزایش فاصله از لایه درم به سطح پوست، سلول‌ها ویژگی‌های زنده ماندن را از دست می‌دهند و در آخر لایه هایپودرم قرار دارد که از سلول‌های چربی تشکیل شده و نقش آنها ذخیره انرژی و عایق حرارتی است (۱، ۴).

سالم بودن پوست نقش بسزایی در انجام عملکردهای پوستی دارد. زخم یکی از مشکلات پوستی است که آن را از حالت یکپارچگی خارج می‌کند. زخم‌ها می‌توانند ناشی از بیماری‌های متابولیکی مثل زخم پای دیابتی، خراش‌ها و زخم‌های معمول ناشی از ضربه یا به دلیل نقص عروق شریانی باشند. به‌طور کلی

زخم‌ها به سه دسته تقسیم می‌شوند:

(۱) زخم‌هایی که فقط لایه اپیدرم و بخش کوچکی از درم را فرا می‌گیرند.

(۲) زخم‌هایی که کل درم و اپیدرم را درگیر می‌کنند.

(۳) زخم‌هایی که وارد ساختار عمیق‌تر می‌شوند و نیز پیچیده هستند؛ در واقع نیاز به بخیه یا بازسازی جراحی پلاستیک دارند (۵، ۶).

فرآیند ترمیم و بهبود زخم بسیار پیچیده و گسترده است و نیازمند وجود انواعی از سلول‌ها و سازوکارها می‌باشد (۷). هدف کلی از ترمیم زخم، بازسازی اپی‌تلیال و انقباض زخم است (۵). این فرآیند به‌طور کلی چهار مرحله دارد که شامل: هموستاز، التهاب، تکثیر و بازسازی است (۸).

فرآیند ترمیم زخم ۴ تا ۶ هفته زمان می‌برد و با توجه به مزمن بودن زخم می‌تواند طولانی‌تر هم باشد. در مرحله هموستاز، هدف توقف خون‌ریزی است که هر دو انعقاد درونی و بیرونی بدن فعال می‌شوند و تجمع پلاکتی صورت می‌گیرد. در فرآیند التهاب، سایتوکاین‌های التهابی به ناحیه فراخوانده می‌شوند. همچنین سروتونین و هیستامین هم آزاد می‌شوند، فاکتور رشد و فیبروبلاست هم برای سنتز کلاژن ضروری‌اند. مرحله تکثیر، روز ۵ تا ۷ شروع می‌شود و می‌تواند تا چند روز هم ادامه یابد. در این مرحله لایه اپی‌تلیال ساخته شده ابتدا نازک است و به مرور زمان ضخیم‌تر می‌شود و بعد از آن هم رگ‌زایی اتفاق می‌افتد. مرحله بازسازی از هفته سوم شروع می‌شود و می‌تواند تا یک سال هم طول بکشد. در این مرحله زخم بیشترین انقباض را دارد و در واقع بسته می‌شود (۷).

آمارها نشان داده است که تا سال ۲۰۲۲، ۱۰/۵ میلیون نفر دچار زخم‌های مزمن شده‌اند. همچنین عوامل زیادی از قبیل بیماری زمینه‌ای، اکسیژن‌رسانی، فشار، ادم بافتی، عفونت و ... می‌توانند روی روند ترمیم زخم اثر بگذارند (۶، ۷).

امروزه محصولات زیادی برای مراقبت و ترمیم زخم در بازار دارویی وجود دارد اعم از بکاپلرمین، درماپون، کرم آلتون، بتائین پلی‌هگزانید و ... (۹). همچنین از گذشته‌های بسیار دور از گیاهان و عصاره‌های آنها مثل اکالیپتوس، بومادران، آلوئه‌ورا، کاج و انار برای بهبود و ترمیم زخم استفاده می‌شده است. طبق

از دیگر ترکیبات گیاهی استفاده شده، هواچوبه است، با نام علمی *Arnebia euchroma* و از خانواده بورگیناسه (*Boraginaceae*) می باشد. مهم ترین ترکیب موجود در این گیاه شیکونین و مشتقات مختلفی از آن است که از ریشه جدا شده و در درمان بیماری های مختلفی مثل میکروبی، باکتریایی، زخم و سرماخوردگی کاربرد دارد (۱۵).

گیاه بعدی زردچوبه سفید یا جدوار با نام علمی *Curcuma zedoaria* از خانواده زنجبیل (*Zingiberaceae*) است و دارای ترکیباتی از جمله کورکومین، اتیل پی متوکسی سینامات، بتاتورمرون و ... می باشد (۱۶). در چین از این گیاه برای درمان تومور استفاده می شود. بخش های جدا شده از ریزوم آن بیشترین اثر ضدسرطانی، ضد میکروبی، القای آپوپتوز و توقف چرخه سلولی را دارند؛ به گونه ای که در ترکیب با سیکلوفسفامید باعث کاهش دوز و اثرات سمی آن می شود (۱۷).

از ترکیب باریجه با نام علمی *Ferula gummosa* از خانواده آپیاسه (*Apiaceae*) هم استفاده شده است. بوی این گیاه به دلیل وجود ترکیب گوگرد یا رزین اولئو صمغ و عصاره آن قوی بوده و به همین دلیل بیشترین کاربرد آن در صنایع آرایشی و بهداشتی است (۱۸).

همچنین از پوست مغیلان با نام علمی *Acacia arabica* و از خانواده *Mimosaceae* در این فرمولاسیون استفاده شده است. این گیاه برای بیماری های سطحی شامل بیماری های پوست، دندان، بیماری های جنسی و همچنین بیماری های مربوط به معده کاربرد داشته و خاصیت قابض و آرام بخش هم برای آن ذکر شده است (۱۹).

گیاه آخر و مهم استفاده شده در این مقاله، برگ آزاددرخت است. به دلیل خواص زیاد، هندی ها به آن «داروخانه روستا» هم گفته اند. نام علمی آن *Azadirachta indica* و از خانواده *Muarubaini* است. بیشترین ترکیب موجود در آن لیمونوئید است که خواص ضدسرطانی، ضد دیابت و ضد التهابی دارد (۲۰، ۲۱).

مواد و روش ها

این پژوهش با کد (IR.ABZUMS.REC.1399.194) از کمیته اخلاق دانشگاه علوم پزشکی البرز مجوز دریافت کرد.

تعریف سازمان جهانی بهداشت (WHO)، طب سنتی مجموعه ای از دانش، مهارت و شیوه های مبتنی بر نظریه ها، باورها و تجربیات بومی فرهنگ های مختلف است که برای پیشگیری، تشخیص، بهبود یا درمان بیماری های جسمی و روانی و همچنین حفظ سلامت استفاده می شوند. در واقع مصرف این گیاهان و کمک گرفتن از طب سنتی، استفاده از داروهای شیمیایی و عوارض جانبی آنها را کاهش داده و همچنین مقاومت آنتی بیوتیکی و احتمال عفونت را هم کمتر کرده است. بنابراین بررسی گیاهان می تواند کمک شایانی برای روند بهبود و ترمیم زخم باشد (۱۰، ۱۱).

استفاده از گیاهان دارویی در درمان بیماری ها سابقه ای طولانی دارد. یکی از مکاتب مهم پزشکی جهان، طب ایرانی می باشد که برای طیف وسیعی از بیماری ها، راهکارهای دارویی و درمانی ارائه داده است. یکی از فراورده های سنتی که برای «قروح خبیثه و ناسور و زخم آتشک و زخم های کهنه» معرفی شده، مرهم جدوار است. عقیلی خراسانی در قرابادین کبیر، این مرهم را این گونه معرفی کرده است: «قنه، پوست درخت مغیلان، برگ حنای در سایه خشک کرده از هر یک نوزده مثقال، برگ نیم در سایه خشک کرده، موم زرد غیر مستعمل از هر یک سی و هفت مثقال و نیم، روغن کنجد سفید هفتاد و پنج مثقال. اجزا را سوای جدوار در سه هزار مثقال آب بجوشانند تا به ثلث رسد که هزار مثقال باشد؛ مالیده، صاف نموده، بعد از آن موم و قنه و روغن را داخل کرده به آتش ملایم بجوشانند که آب رفته روغن بماند. پس جدوار را نرم سوده داخل کرده در هاون به دسته بمانند تا یکسان مانند مرهم شود و در ظرف چینی نگاه دارند و عندالحاجت به کار برند» (۱۲).

در این بررسی ترکیبی از گیاهان با پایه حنا مطالعه شدند. حنا با نام علمی *Lawsonia inermis* از خانواده لیتراسه (*Lythraceae*) است. بخش های مختلف این گیاه به دلیل وجود ترکیباتی همچون فلاونوئید، کومارین، گزانتون، تری ترپنوئید، کینون، پلی فنول، تانن، کوتوسیانیدین و ... اثرات بیولوژیکی، دارویی و شیمیایی متفاوتی اعم از آنتی باکتری، آنتی اکسیدان، ضدسرطان، قارچ، انگل، تب، درد و همچنین درمان کننده زخم و التهاب دارد (۱۳، ۱۴).

جدول ۱. شاخص‌های فارماکوپه‌ای مواد مؤثره گیاهی مورد استفاده در فرمولاسیون و نتایج آنها

| منبع* | رطوبت (درصد) | | اجزای خارجی (درصد) | | خاکستر تام (درصد) | | نام گیاه |
|-------|--------------|-----------|--------------------|-----------|-------------------|-----------|------------------|
| | نتیجه | استاندارد | نتیجه | استاندارد | نتیجه | استاندارد | |
| PPRC | ۴ | <۱۲ | ۰/۲ | <۲ | ۷/۷ | <۱۰ | هواچوبه |
| API | ۰/۶ | - | ۱/۱ | <۲ | ۱۲ | <۱۵ | پوست درخت مغیلان |
| IHP | ۲/۴ | - | ۱/۵ | - | ۹ | <۱۴/۶ | برگ حنا |
| WHO | ۲/۷ | <۳ | ۱/۹ | <۲ | ۸/۲ | <۱۰ | برگ آزاددرخت |
| IHP | ۲/۳ | - | ۱/۳ | - | ۵ | <۷ | باریجه |
| API | ۰/۷ | - | ۲ | <۲ | ۴/۵ | <۷ | جدوار |

* منابع جدول

PPRC: The State Pharmacopoeia of the People's Republic of China; API: Ayurvedic Pharmacopoeia of India; IHP: Iranian Herbal Pharmacopoeia; WHO: WHO monographs on selected medicinal plants.

مربوط به پایداری پماد ساخته شده مثل رنگ، بو، ویسکوزیته، PH و ... انجام شد.

۱) تهیه مواد گیاهی و شکل دارویی

مواد گیاهی شامل هواچوبه، پوست درخت مغیلان، برگ حنا، برگ آزاددرخت، باریجه، جدوار، روغن کنجد و موم زنبور عسل از بازار گیاهان دارویی کرج خریداری و توسط هرباریوم دانشکده داروسازی البرز شناسایی گردیدند (جدول ۲). این مواد براساس روش مندرج در طب سنتی به شرح زیر برای تهیه فرمول دارویی استفاده شدند: ۸/۴ گرم از هواچوبه، پوست درخت مغیلان، برگ حنا و برگ آزاددرخت در ۴۰۰ گرم آب جوشانده شد تا به یک سوم برسد. سپس ۳۳ گرم روغن کنجد، موم و باریجه اضافه شد و در نهایت ۰/۴ گرم جدوار کوبیده شده اضافه شد و روی استیرر هم زده شد تا یک دست شود و پماد مورد نظر به دست آید.

ابتدا عصاره گیاهان جدوار، باریجه، هواچوبه، پوست مغیلان، برگ حنا و برگ آزاددرخت تهیه و همراه با موم و روغن کنجد شکل دارویی پماد از آنها تهیه شد. در جدول ۱ شاخص‌های فارماکوپه‌ای مواد مؤثره گیاهی مورد استفاده در فرمولاسیون و نتایج آنها ذکر شده است.

گروه مورد مطالعه، حیوانات با مدل زخم سوختگی درجه دو بودند. یک گروه درمان با گیاه حنا، یک گروه کنترل مثبت با کرم سیکالفیت (Cicalfate) و یک گروه کنترل منفی با نرمال سالین که در هر کدام، از ۳ موش صحرایی استفاده شد.

تست‌های میانگین مساحت سطح زخم در روزهای ۲، ۴، ۸، ۱۲ و ۱۶، میزان پراکسیداسیون لیپیدی در بافت توسط روش TBARS (Thiobarbituric acid reactive substances)، میزان قدرت آنتی‌اکسیدانی بافتی توسط روش FRAP (Ferric reducing ability of plasma)، ارزیابی بافت‌شناسی و در نهایت تست‌های

جدول ۲. کد هرباریومی ترکیبات گیاهی

| نام مواد | کد هرباریومی | درصد در فرمول |
|------------------|--------------|---------------|
| هواچوبه | A03-004 | ۶/۳ |
| پوست درخت مغیلان | V01-014 | ۶/۳ |
| برگ حنا | L03-002 | ۶/۳ |
| برگ آزاددرخت | A03001 | ۶/۳ |
| باریجه | F03-003 | ۲۴/۸ |
| جدوار | C03-005 | ۰/۳ |
| روغن کنجد | | ۲۴/۸ |
| موم | | ۲۴/۸ |

۲) روش کار ایجاد مدل زخم

در این آزمایش از ۹ موش صحرایی سفید نژاد ویستار با وزن ۲۵۰ تا ۳۰۰ میلی گرم استفاده شد. حیوانات طبق استانداردهای تعریف شده یعنی دمای $37 \pm 0.5^\circ\text{C}$ ، رطوبت $50 \pm 5\%$ درصد، سیکل نور روز و شب (۱۲-۱۲) در قفس‌های جداگانه همراه با دسترسی آزادانه به آب و غذا نگهداری شدند. موش‌ها در روز آزمایش با تزریق کتامین (100 mg/kg) و زایلازین (10 mg/kg) بیهوش شدند و ناحیه پشت آنها با تیغ تراشیده شد؛ به گونه‌ای که هیچ زخمی ایجاد نشود. برای ایجاد زخم از دستگاهی استفاده شد که یک ناحیه حرارت‌زا و یک منبع تغذیه داشت. در انتهای ناحیه حرارت‌زا، یک قطعه فولادی دایره‌ای وجود داشت که به دمای 100°C درجه سانتی‌گراد می‌رسید. قراردادن این وسیله به مدت ۱۰ ثانیه روی پوست تراشیده شده موش سبب ایجاد سوختگی درجه دو با اندازه ۱ سانتی‌متر گردید (۲۲، ۲۳).

موش‌ها به ۳ گروه ۳ تایی به شرح زیر تقسیم شدند:

گروه مداخله: دریافت‌کننده پماد گیاهی به صورت موضعی و روزانه یک بار به مقدار 0.5 g گرم بر روی زخم به مدت ۱۶ روز؛

گروه کنترل مثبت: دریافت‌کننده پماد سیکالفت به صورت موضعی و روزانه یک بار به مقدار 0.5 g گرم بر روی زخم به مدت ۱۶ روز؛

گروه کنترل منفی: دریافت‌کننده نرمال سالین به صورت موضعی بر روی زخم به مدت ۱۶ روز.

۳) آزمون قدرت آنتی‌اکسیدانی بافتی توسط روش FRAP

آزمایش FRAP برای ارزیابی قدرت آنتی‌اکسیدانی انجام می‌شود. در این آزمون به معرف FRAP نیاز است. برای ساخت معرف FRAP از 25 mL میلی‌لیتر بافر استات در $\text{pH}=3.6$ ، 2.5 mL میلی‌لیتر محلول TPTZ با غلظت 10 mmol/l و همچنین 2.5 mL میلی‌لیتر محلول $\text{FeCl}_3 \cdot 6\text{H}_2\text{O}$ استفاده شد. برای تهیه منحنی کالیبراسیون در نهایت جذب محلول به دست آمده در 593 nm نانومتر با غلظت‌های ۱۲۵، ۲۵۰، ۵۰۰، ۷۵۰ و ۱۰۰۰ از محلول استاندارد با ۳ بار تکرار برای هر یک اندازه‌گیری شد و در انتها

منحنی استاندارد رسم گردید.

برای تعیین قدرت آنتی‌اکسیدانی بافت، $1/5 \text{ mL}$ میلی‌لیتر از معرف تازه تهیه شده همراه با 50 mL میکرولیتر از نمونه و استانداردها و 150 mL میکرولیتر آب در دمای 37°C درجه سانتی‌گراد به مدت ۱۰ دقیقه انکوبه، سپس جذب با دستگاه اسپکتروفتومتری گرفته شد (۲۴، ۲۵).

۴) آزمون پراکسیداسیون لیپیدی در بافت توسط روش TBARS

اسیدهای چرب غیراشباع که چند پیوند دوگانه دارند، بیشترین حساسیت را در برابر رادیکال‌های آزاد دارند که به این واکنش، لیپید پراکسیداسیون (LPO) می‌گویند (۲۶). کاربرد این واکنش بررسی استرس اکسیداتیو نمونه‌های بیولوژیکی است که در آن از تخمیر آلدهید با تیوباریتوریک اسید (TBA)، TBARS تولید می‌شود که رنگ آن قرمز مایل به صورتی است و می‌تواند در 532 nm نانومتر جذب آن را اندازه‌گیری کرد (۲۷).

ابتدا از طریق سانتریفوژ، سرم از نمونه خون جدا شد، 0.5 mL میلی‌لیتر از آن در واکنش با $2/5 \text{ mL}$ میلی‌لیتر تری‌کلرواستیک اسید 20% درصد قرار گرفت. بعد از 10 min دقیقه با $2/5 \text{ mL}$ میلی‌لیتر سولفوریک اسید 0.5% درصد واکنش داد و در آخر $3/5 \text{ mL}$ میلی‌لیتر معرف TBA به آن اضافه گردید و به مدت 30 min دقیقه در حمام 100°C درجه سانتی‌گراد قرار داده شد. بعد از خنک شدن، 4 mL میلی‌لیتر n-بوتانول اضافه شد، به مدت 10 min دقیقه با دور 3000 سانتریفوژ صورت گرفت. در آخر از فاز آلی بالایی، 5 mL غلظت متفاوت درست و جذب گرفته شد (۲۸).

۵) اندازه‌گیری قطر زخم

در روزهای ۲، ۴، ۸، ۱۲ و ۱۶ پس از ایجاد زخم، اندازه‌گیری انجام شد. برای این کار با استفاده از دوربین دیجیتال $10 \times$ مگاپیکسل از پشت موش‌ها عکس گرفته شد و قطر زخم‌ها توسط خط‌کش میلی‌متری اندازه‌گیری شد.

۶) ارزیابی بافت‌شناسی

ارزیابی بافت‌شناسی برای بررسی ترمیم زخم و وضعیت

کند. وزن، ویسکوزیته، ماده خشک و PH پماد هم باید در این مدت ثابت بماند.

یافته‌ها

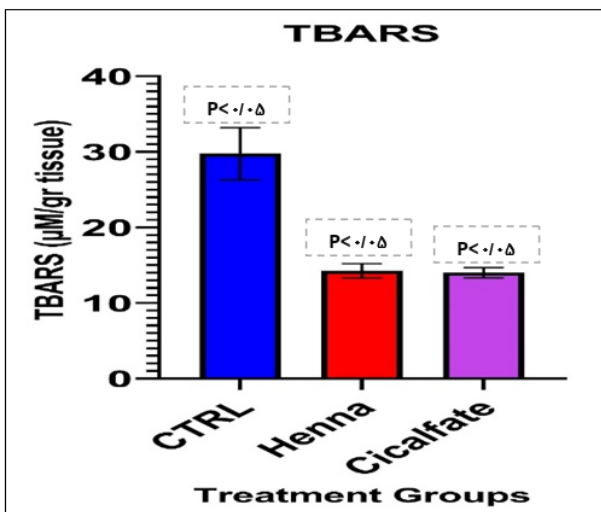
۱) نتایج ارزیابی قطر زخم

همان‌طور که در شکل ۱ قابل مشاهده است القای سوختگی درجه دو بدون درمان، منجر به ایجاد زخم با میانگین مساحت ۱۶/۹ میلی‌متر مربع در گروه کنترل (CTRL) در پایان درمان (روز شانزدهم) شد. درمان با پماد گیاهی منجر به کاهش معنادار مساحت زخم در قیاس با گروه کنترل گردید و میانگین مساحت زخم در گروه فوق ۴/۰۱ میلی‌متر مربع بود ($p < 0.05$). همچنین تفاوت معناداری در مساحت زخم با گروه کنترل مثبت (Cicalfate) مشاهده نشد ($p < 0.05$). در جدول ۳ عکس‌های مربوط به ارزیابی قطر زخم آورده شده است.

۲) نتایج ارزیابی میزان پراکسیداسیون لیپیدی در بافت توسط

روش TBARS

تجویز پماد حنا و کرم Cicalfate منجر به کاهش محسوس میزان lipid peroxidation در قیاس با گروه کنترل شد ($p < 0.05$). تفاوت معناداری بین میانگین TBARS در دو گروه درمانی مشاهده نشد. داده‌ها در شکل ۲ ارائه شده‌اند.



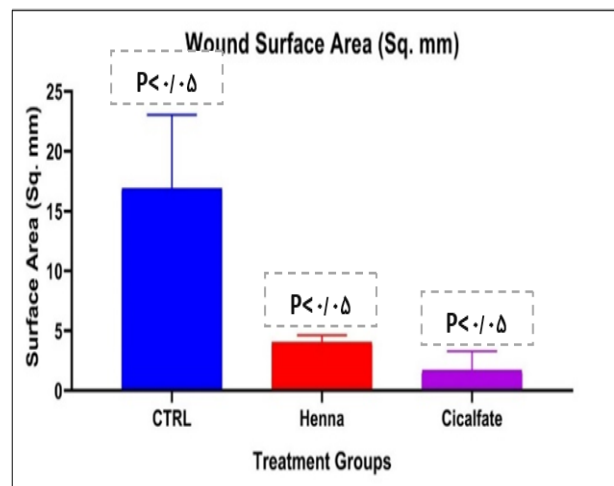
شکل ۲. اثر درمان‌های مختلف بر میزان لیپید پراکسیداسیون در بافت

ساختار پوست صورت می‌گیرد. برای این کار باید موش‌ها کشته شوند. با تزریق ۱ میلی‌لیتر زایلازین این کار انجام شد. سپس ۱ سانتی‌متر از سطح زخم همراه با پوست اطراف جداسازی و در فرمالین ۱۰ درصد قرار داده شد. سپس در محلول‌هایی با درصدهای مختلف از فرمالین، گزلیول و پارافین قرار داده شدند. بعد از این مرحله، در فور ۶۰ درجه قرار داده شدند تا پارافین آنها پاک شود. سپس تکه‌هایی از نمونه به ضخامت ۳ میکرومتر جداسازی و در ظرف‌هایی حاوی الکل ۵۰ درصد قرار داده شدند و در آخر به روی لام منتقل گردیدند و لام‌ها در حمام آب گرم قرار داده شدند. در نهایت نمونه‌ها با همتوکسین به مدت ۱۰ دقیقه و اتوزین به مدت ۳۰ دقیقه رنگ‌آمیزی شدند (رنگ‌آمیزی H&E) و در آخر لام‌ها آب‌گیری شده و با الکل شست‌و شو داده شدند و در زیر میکروسکوپ با قدرت ۲۰۰ تا ۴۰۰ بررسی گردیدند (۲۹).

۷) آزمون‌های پایداری

آزمون‌های پایداری پماد ساخته‌شده طی شش ماه انجام شد. این بررسی در روز اول ساخت پماد، ماه اول، دوم، سوم و نیز ششم صورت گرفت.

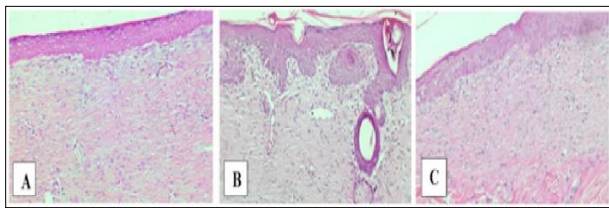
رنگ پماد باید زردرنگ بماند، رایحه اسانس باریجه را حفظ کند، یکنواختی قابل‌قبولی داشته باشد و این یکنواختی را حفظ



شکل ۳. میانگین مساحت زخم در روز شانزدهم بر حسب میلی‌متر مربع

جدول ۳. ارزیابی قطر زخم

| | روز دوم | روز شانزدهم |
|------------------|---|---|
| Henna (laws one) |  |  |
| Cicalfate |  |  |
| CTRL |  |  |



A: Henna, B: CTRL, C: Cicalfate

شکل ۴. رنگ آمیزی H&E بافت پوست در روز پایان درمان

نمونه‌ها دیده شد. در مقایسه رگ‌زایی، گروه‌های درمانی به‌طور قابل توجهی نسبت به گروه کنترل رگ‌زایی بیشتری داشتند. با وجود بیشتر بودن رگ‌زایی در گروه Henna نسبت به کنترل اما این مقدار کمتر از گروه کرم Cicalfate بود. غدد عرق در روز پایانی نیز دیده نشدند. فولیکول‌های مو تنها در Cicalfate دیده شدند. ساخت و آرایش اپی‌تلیوم در همه نمونه‌ها به‌طور یکسان بود. مقدار، ضخامت و سازمان‌دهی رشته‌های کلاژن در کرم Cicalfate بهترین شکل خود را داشت.

۵) آزمون پایداری تسریع‌شده پماد ضد سوختگی گیاهی

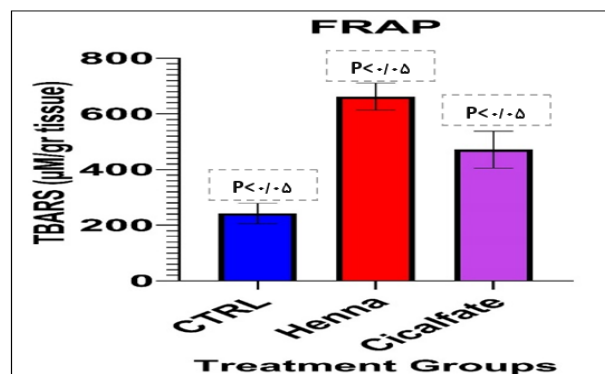
در جدول ۵ استانداردهای مربوط به آزمون پایداری تسریع‌شده پماد ذکر شده است.

۳) نتایج ارزیابی میزان قدرت آنتی‌اکسیدانی بافتی توسط روش FRAP

همان‌طور که در شکل ۳ قابل مشاهده است تجویز پماد حنا منجر به افزایش معنادار ظرفیت آنتی‌اکسیدانی بافتی در قیاس با گروه کنترل شد ($p < 0.05$). همچنین میانگین افزایش این توان آنتی‌اکسیدانی به‌طرز معناداری از کرم Cicalfate نیز بیشتر بود ($p < 0.05$).

۴) نتایج ارزیابی بافت‌شناسی

همان‌طور که در شکل ۴ قابل مشاهده است، در انتهای دوره درمانی (روز ۱۶) اثرات اندکی از روند التهاب مزمن در همه



شکل ۳. اثر درمان‌های مختلف بر ظرفیت آنتی‌اکسیدانی بافت

جدول ۵. جدول آزمون پایداری تسریع شده پماد ضد سوختگی گیاهی

| تاریخ آزمایش | | | | | استاندارد | نوع آزمایش |
|------------------------|------------------------|------------------------|------------------------|------------------------|-------------------------|-----------------|
| ماه ششم | ماه سوم | ماه دوم | ماه اول | زمان صفر | | |
| ۱۴۰۱/۵/۱۹ | ۱۴۰۱/۲/۱۹ | ۱۴۰۱/۱/۲۰ | ۱۴۰۰/۱۲/۱۸ | ۱۴۰۰/۱۱/۱۹ | | |
| زرد کم رنگ | زرد کم رنگ | زرد کم رنگ | زرد کم رنگ | زرد کم رنگ | زرد کم رنگ تا زرد پررنگ | رنگ |
| بوی مخصوص اسانس باریجه | بوی مخصوص اسانس باریجه | بوی مخصوص اسانس باریجه | بوی مخصوص اسانس باریجه | بوی مخصوص اسانس باریجه | بوی مخصوص اسانس باریجه | بو |
| ۵۰ | ۵۰ | ۵۰ | ۵۰ | ۵۰ | ۴۷-۵۳ | وزن (g) |
| ۳/۱ | ۳/۲ | ۳/۰۶ | ۳/۱ | ۳ | ۲/۵-۳/۵ | PH |
| ۲۳۲۰۰ | ۲۳۰۰۰ | ۲۳۲۰۰ | ۲۳۵۰۰ | ۲۳۰۰۰ | ۲۴۰۰۰-۲۱۰۰۰ | ویسکوزیته (cr) |
| یکنواخت | یکنواخت | یکنواخت | یکنواخت | یکنواخت | یکنواخت | یکنواختی |
| ۸۲ | ۸۰ | ۷۹/۵ | ۸۲ | ۸۳ | ۸۵-۷۵ | ماده خشک (%w/w) |

بحث

درمان زخم پوستی از اهمیت بالایی برخوردار است؛ چراکه در صورت عدم درمان مناسب می تواند منجر به عفونت های موضعی، سیستمیک یا مزمن شود. همچنین می تواند باعث ایجاد لکه های پوستی و تأخیر در بهبود زخم شود. لذا استفاده از درمان مناسب در کنترل این فرآیند مهم پوستی بسیار مؤثر است (۳۰).

طب سنتی و گیاهان دارویی در سال های اخیر در درمان بسیاری از بیماری های حاد و مزمن خصوصاً بیماری های پوستی مؤثر واقع شده اند. بسیاری از این گیاهان نقش های مختلفی اعم از بازسازی بافت، ترمیم زخم، ضد التهابی و ضد میکروبی را در پوست بر عهده دارند (۳۱).

مطالعه حاضر نشان داد که پماد ساخته شده با پایه حنا می تواند نقش بسزایی در بهبود و ترمیم زخم داشته باشد. پماد تهیه شده توانست مساحت زخم ایجاد شده روی پشت موش سفید را طی ۱۶ روز نسبت به گروه کنترل و گروه کنترل مثبت کاهش دهد. توانایی حنا در این مورد را می توان به وجود ترکیبات فنلی ساده، فلاونوئید و تانن موجود در این گیاه نسبت داد که باعث خاصیت قبض آن می شود و در مصارف درمانی و آرایشی نقش دارد (۳۲). در مطالعات بسیاری از این خاصیت حنا

استفاده کردند تا بتوانند از اثرات مفید آن در بهبود زخم استفاده کنند. در سال ۲۰۲۰، Yassine و همکاران پماد حنای ساخته شده با پترولاتوم سفید را روی موش های زخمی بررسی کردند و اثر ضد میکروبی و قابض بودن آن را نشان دادند. همچنین کاهش زمان اپی تلیال سازی و ترمیم زخم و نیز افزایش ۹۹ درصدی در انقباض زخم نسبت به گروه کنترل از نتایج این بررسی بود (۳۳). ترکیبات فوق نظیر تانن، ترکیبات فنلی ساده و فلاونوئید در گیاه پوست مغیلان هم وجود داشتند که ظرفیت اثرات آنتی اکسیدانی بالایی دارند و باعث ایجاد اثرات کاهش پراکسیداسیون لیپیدی و افزایش توان آنتی اکسیدانی پماد شدند (۳۴). در سال ۲۰۲۲، Abdullah و همکارانش پوست مغیلان با فرمولاسیون ژل را تهیه کرده و اثر آن را روی زخم پوست خرگوش بررسی کردند و بهبود روند ترمیم زخم بدون هیچ عوارضی از نتایج به دست آمده بود (۳۵). در سال ۲۰۲۳، Ahmed و همکارانش عصاره های متعددی از برگ آزاد درخت استخراج کردند و تست های آنتی اکسیدانی نظیر FRAP و ABTS را روی آن انجام دادند. وجود ترکیبات فنلی در این گیاه هم باعث اثرات چشمگیر آنتی اکسیدانی و حذف رادیکال های آزاد و به دنبال آن تسریع ترمیم زخم شد (۳۶). نتایج مطالعات فوق، مبنای استفاده ما از گیاه حنا و پوست مغیلان خصوصاً از برگ و ریشه آن برای

با توجه به نتایج به دست آمده از این مطالعه و نیز مقایسه آن با مطالعات انجام شده، می توان گفت که فرمولاسیون پیشنهاد شده با پایه حنا و ترکیب آن با دیگر گیاهان مطرح شده از جمله باریجه، هواچوبه و آزاددرخت، موجب افزایش کارایی این پماد در مراحل مختلف ترمیم زخم از جمله فاز التهاب، تکثیر و بازسازی شده است. همچنین خواص ضد میکروبی، اپی تلیال سازی، کلاژن سازی و آنتی اکسیدانی هم داشته و برای بهبود و ترمیم زخمها پیشنهاد می شود. البته، انجام مطالعات بیشتر در مدل های حیوانی و بالینی برای بررسی اثرات درازمدت، سمیت احتمالی و بهینه سازی فرمولاسیون ضروری به نظر می رسد.

نتیجه گیری

پماد تهیه شده با عصاره حنا و گیاهان ذکر شده دارای اثر التیام دهنده گی و سرعت ترمیم زخم بسیار مناسبی بود. همچنین باعث کاهش میزان پراکسیداسیونی لیپیدی بافت و افزایش قدرت آنتی اکسیدانی آن شد. ارزیابی بافت شناسی نیز اپیتلیال سازی و رگ زایی بهتری را نسبت به گروه کنترل نشان داد. آزمون پایداری پماد ساخته شده نیز در بازه زمانی ۶ ماهه نشان دهنده پایداری مناسب آن بود. بنابراین پماد حاضر نسبت به پایه بدون افزودنی، اثربخشی بسیار خوبی نشان داد.

می توان پیش بینی کرد که پمادهای حاوی این مشتقات در کنار افزودنی های آبرسان یا نرم کننده پوست، فرآورده های مناسبی جهت بهبود آسیب پوستی حتی در دوره بعد از درمان زخم باشند.

با توجه به اثربخشی مشابه با پماد سیکالفیت و مزایای استفاده از مواد طبیعی، این فرمولاسیون می تواند به عنوان یک گزینه درمانی ایمن و اقتصادی برای ترمیم زخم های سطحی مورد توجه قرار گیرد. پیشنهاد می شود در مطالعات آینده، بررسی سمیت پوستی، پایداری طولانی مدت و اثرات بالینی آن بر روی انسان نیز انجام شود تا امکان تجاری سازی و استفاده گسترده تر از آن فراهم گردد.

تضاد منافع

در این مقاله تضاد منافی برای گزارش وجود ندارد.

بهبود زخم و ترمیم آن بودند و باعث افزایش میزان اپی تلیال سازی و کاهش مساحت زخم و نیز افزایش اثرات آنتی اکسیدانی پماد تهیه شده نسبت به گروه کنترل شدند.

از دیگر گیاهانی که در این مطالعه از آن استفاده شد گیاه هواچوبه بود که می توان به نقش بسزای آن در اپی تلیال سازی، کلاژن سازی و نیز رگ سازی اشاره کرد. این گیاه حاوی ترکیبات شیکونین و مشتقات آن است. شیکونین در واقع با تکثیر، مهاجرت و سنتز کلاژن نوع یک و تولید فاکتور رشد اندوتلیال عروقی و نیز بیان FN می تواند در تسریع فرآیند اپی تلیال سازی و رگ زایی نقش داشته باشد (۳۷). در سال ۲۰۲۲، Sadegi-Aghbash و همکاران روند بهبود زخم توسط نانو فیبر حاوی عصاره پلی وینیل الکل آلژینات استخراج شده از هواچوبه را بررسی کردند. وجود ظاهر یکنواخت، اپی تلیال و کلاژن سازی سریع، فعالیت ضد باکتری و توانایی بالا در التیام زخم از نتایج این بررسی بود (۳۸). در مطالعه انجام شده هم گروهی از موش ها که توسط پماد ساخته شده، طی ۱۶ روز درمان شدند، رگ زایی بیشتری نسبت به گروه کنترل داشتند.

در سال ۲۰۱۶، Tungchareon و همکاران اثر گیاه جدوار را بر زخم بررسی کردند و بهبود فعالیت ضد التهابی و کاهش آزاد سازی NO را به دی ترپن و سسکویی ترپن های ریزوم آن نسبت دادند. همچنین افزایش تکثیر و مهاجرت سلول های فیبروبلاست را هم مشاهده کردند. کاری که عصاره های استخراج شده از این گیاه بیشتر روی آن تمرکز داشتند مربوط به حرکت سلول های فیبروبلاست موش و انقباض زخم بود (۳۹).

از دیگر ترکیباتی که در این مطالعه از آن استفاده شد گیاه باریجه بود که به دلیل بوی آن، بیشترین کاربرد را در صنایع آرایشی بهداشتی دارد (۱۸). در سال ۲۰۲۳، Kalami و همکاران در بررسی اثر اسانس باریجه روی زخم عفونت حاوی استافیلوکوکوس اورئوس، پماد آن را تهیه کردند و علاوه بر اثرات ضد میکروبی و آنتی اکسیدانی، سمیت کمتر و همچنین مؤثر بودن در مواقع مقاومت آنتی بیوتیکی را هم مشاهده کردند. زخم های استافیلوکوکی بیشتر بیمارستانی اند و استفاده از این گیاه در تهیه پماد برای بهبود زخم بسیار کمک کننده است (۴۰).

References

- Benson HA. Skin structure, function, and permeation. *Topical and Transdermal Drug delivery: Principles and Practice*. 2012:1-22.
- Albahri G, Badran A, Hijazi A, Daou A, Baydoun E, Nasser M, *et al*. The therapeutic wound healing bioactivities of various medicinal plants. *Life*. 2023 Jan 23;13(2):317.
- Sullivan JV, Myers S. Skin structure and function, wound healing and scarring. In *Plastic surgery-principles and practice*. Elsevier; 2022 Jan 1:1-14.
- Honari G. Skin structure and function. *Sensitive skin syndrome*. USA: CRC Press; 2017 Mar 31. P:16-22.
- Sorg H, Tilkorn DJ, Hager S, Hauser J, Mirastschijski U. Skin wound healing: An update on the current knowledge and concepts. *European Surgical Research*. 2017 Dec 15;58(1-2):81-94.
- Sen CK. Human wound and its burden: Updated 2022 compendium of estimates. *Advances in wound care*. 2023 Dec;12(12):657-70.
- Wallace HA, Basehore BM, Zito PM. Wound healing phases. *Europe PMC*; 2017.
- Schultz GS, Chin GA, Moldawer L, Diegelmann RF. Principles of wound healing. *Mechanisms of vascular disease: A reference book for vascular specialists [Internet]*. 2011.
- Nazneen Memon B, PGDCR. Wound Care: Drug class, uses, side effects, drug names. 2021. Available at: URL: https://www.rxlist.com/how_do_wound_care_products_work/drug-class.htm.
- Maver T, Maver U, Stana Kleinschek K, Smrke DM, Kreft S. A review of herbal medicines in wound healing. *International Journal of Dermatology*. 2015 Jul;54(7):740-51.
- Xu Z, Dong M, Yin S, Dong J, Zhang M, Tian R, *et al*. Why traditional herbal medicine promotes wound healing: Research from immune response, wound microbiome to controlled delivery. *Advanced Drug Delivery Reviews*. 2023 Apr 1;195:114764.
- Aqili Alavi Shirazi SMH. *Qarabadin-i Kabir*. Tehran: Research Institute for Islamic & Complementary Medicine, Iran University of Medical Sciences; 2005. P:849. [In Persian].
- Moutawalli A, Benkhoulil FZ, Doukkali A, Benzeid H, Zahidi A. The biological and pharmacologic actions of *Lawsonia inermis* L. *Phytomedicine Plus*. 2023 Aug 1;3(3):100468.
- Batiha GE, Teibo JO, Shaheen HM, Babalola BA, Teibo TK, Al-Kuraishy HM, *et al*. Therapeutic potential of *Lawsonia inermis* Linn: a comprehensive overview. *Naunyn-Schmiedeberg's Archives of Pharmacology*. 2024 Jun;397(6):3525-40.
- Kumar A, Shashni S, Kumar P, Pant D, Singh A, Verma RK. Phytochemical constituents, distributions and traditional usages of *Arnebia euchroma*: A review. *Journal of Ethnopharmacology*. 2021 May 10;271:113896.
- Gharge S, Hiremath SI, Kagawad P, Jivaje K, Palled MS, Suryawanshi SS. *Curcuma zedoaria* Rosc (Zingiberaceae): A review on its chemical, pharmacological and biological activities. *Future Journal of Pharmaceutical Sciences*. 2021 Aug 23;7(166):1-9.
- Shehna S, Sreelekshmi S, Remani PR, Padmaja G, Lakshmi S. Anti-cancer, anti-bacterial and anti-oxidant properties of an active fraction isolated from *Curcuma zedoaria* rhizomes. *Phytomedicine Plus*. 2022 Feb 1;2(1):100195.
- Valinezhad N, Talebi AF, Alamdari S. Biosynthesis, physicochemical characterization and biological investigations of *Chitosan-Ferula gummosa* essential oil (CS-FEO) nanocomposite. *International Journal of Biological Macromolecules*. 2023 Jun 30;241:124503.
- Kumar A, Kumar S, Singh MK, Tiwari SK. A comprehensive review on the chemical composition and pharmacological activities of *Acacia arabica*. *Intelligent Pharmacy*. 2024 Oct 1;2(5):729-36.
- Islas JF, Acosta E, Zuca G, Delgado-Gallegos JL, Moreno-Treviño MG, Escalante B, *et al*. An overview of Neem (*Azadirachta indica*) and its potential impact on health. *Journal of Functional Foods*. 2020 Nov 1;74:104171.
- Gupta SC, Prasad S, Tyagi AK, Kunnumakkara AB, Aggarwal BB. Neem (*Azadirachta indica*): An indian traditional panacea with modern molecular basis. *Phytomedicine*. 2017 Oct 15;34:14-20.
- Katadj JK, Rafieian-Kopaei M, Nourani H, Karimi B. Wound healing effects of *Artemisia sieberi* extract on the second degree burn in mice skin. *Journal of HerbMed Pharmacology*. 2016 Mar 24;5(2):67-71.
- Afshar M, Ghaderi R, Zardast M, Delshad P. Effects of topical emu oil on burn wounds in the skin of Balb/c mice. *Dermatology Research and Practice*. 2016;2016(1):6419216.
- Katalinic V, Modun D, Music I, Boban M. Gender differences in antioxidant capacity of rat tissues determined by 2, 2'-azinobis (3-ethylbenzothiazoline 6-sulfonate; ABTS) and ferric reducing antioxidant power (FRAP) assays. *Comparative Biochemistry and Physiology Part C: Toxicology & Pharmacology*. 2005 Jan 1;140(1):47-52.
- Benzie IF, Strain JJ. The ferric reducing ability of plasma (FRAP) as a measure of "antioxidant power": The FRAP assay. *Analytical Biochemistry*. 1996 Jul 15;239(1):70-6.

26. Devasagayam TP, Bolor KK, Ramasarma T. Methods for estimating lipid peroxidation: An analysis of merits and demerits. *Indian Journal of Biochemistry and Biophysics*. 2003 Oct 1;40(5):300-8.
27. De Leon JA, Borges CR. Evaluation of oxidative stress in biological samples using the thiobarbituric acid reactive substances assay. *Journal of visualized experiments: JoVE*. 2020 May 12(159):10-3791.
28. Chakraborty S, Singh OP, Dasgupta A, Mandal N, Das HN. Correlation between lipid peroxidation-induced TBARS level and disease severity in obsessive-compulsive disorder. *Progress in Neuro-Psychopharmacology and Biological Psychiatry*. 2009 Mar 17;33(2):363-6.
29. Nilforoushzadeh MA, Zare S, Zaraee E, Ahmadi R. Histological evaluation of skin wound healing after using the human adipose tissue-derived stem cells in male diabetic rats. *Jundishapur Scientific Medical Journal*. 2023 Jan 21;21(6):794-805.
30. Guo SA, DiPietro LA. Factors affecting wound healing. *Journal of Dental Research*. 2010 Mar;89(3):219-29.
31. Hamman JH. Composition and applications of Aloe vera leaf gel. *Molecules*. 2008 Aug 8;13(8):1599-616.
32. El Massoudi S, Zinedine A, Rocha JM, Benidir M, Najjari I, El Ghadraoui L, *et al*. Phenolic composition and wound healing potential assessment of *Moroccan henna (Lawsonia inermis)* aqueous extracts. *Cosmetics*. 2023 Jun 15;10(3):92.
33. Yassine KA, Houari H, Mokhtar B, Karim A, Hadjer S, Imane B. A topical ointment formulation containing leaves' powder of *Lawsonia inermis* accelerate excision wound healing in Wistar rats. *Veterinary World*. 2020 Jul 7;13(7):1280.
34. Gupta A, Haseeb M, Porwal M. Evaluation of phytochemical composition, antioxidant activity, and bioactive constituents of *Acacia arabica* bark extract: A comprehensive analysis. *Oriental Journal of Chemistry*. 2025 Mar 1;41(2).
35. Abdullah E, Taha S, Sulaiman N, Ahmed M. Impact of *Acacia arabica* topical gel on skin wound healing: An experimental study. *Pharmacia (0428-0296)*. 2022 Jan 1;69(1):77-83.
36. Ahmed M, Marrez DA, Mohamed Abdelmoeen N, Abdelmoneem Mahmoud E, Ali MA, Decsi K, *et al*. Studying the antioxidant and the antimicrobial activities of leaf successive extracts compared to the green-chemically synthesized silver nanoparticles and the crude aqueous extract from *Azadirachta indica*. *Processes*. 2023 May 27;11(6):1644.
37. Imai K, Kato H, Taguchi Y, Umeda M. Biological effects of shikonin in human gingival fibroblasts via ERK 1/2 signaling pathway. *Molecules*. 2019 Sep 30;24(19):3542.
38. Sadeghi-Aghbash M, Rahimnejad M, Adeli H, Feizi F. Fabrication and development of PVA/Alginate nanofibrous mats containing *Arnebia euchroma* extract as a burn wound dressing. *Reactive and Functional Polymers*. 2022 Dec 1;181:105440.
39. Tungcharoen P, Sudsai T, Leejae S, Wattanapiromsakul C, Tansakul P, Tewtrakul S. Wound healing activity of *Curcuma zedoaroides*. *Songklanakarin Journal of Science & Technology*. 2016 Nov 1;38(6).
40. Kalami S, Jooyan N, Ghodsian S, Ghanbarpour O, Daemi A, Fardin M, *et al*. *Ferula gummosa* a Good Candidate to Promote Cutaneous Wound Healing Infected with *Staphylococcus Aureus*. *Regenerative Engineering and Translational Medicine*. 2023 Dec;9(4):547-57.

Preparation of formulation, stability studies and animal studies of a Persian Medicine herbal ointment for healing wounds and burns

Mahshid Peyrovi^a, Fatemeh Zareie Zardehsavari^a, Amir Baghaie^b, Mohammad Mehdi Ahmadian Atari^c, Marziyeh Amiri^b, Shima Haj Mohammad Ebrahim Ketabforoush^{d*}

^aFaculty of Pharmacy, Alborz University of Medical Sciences, Karaj, Iran

^bDepartment of Pharmacology and Toxicology, Faculty of Pharmacy, Alborz University of Medical Sciences, Karaj, Iran

^cDepartment of Pharmacognosy, Faculty of Pharmacy, Alborz University of Medical Sciences, Karaj, Iran

^dDepartment of Medicinal Chemistry, Faculty of Pharmacy, Alborz University of Medical Sciences, Karaj, Iran

Abstract

Background and Purpose: Henna is used as a medicine in traditional medicines of some countries to treat burns, wounds, some fungal infections, and inflammations. Considering the importance of wound healing and the fact that not treating open wounds may have irreparable consequences; various studies have been conducted on wound healing and as a result, various materials have been prepared and introduced as wound ointments, most of which have been in the form of herbal and sometimes chemical formulations, but so far none have been able to be recommended as an effective medicine. For this reason, this project attempts to investigate the wound healing properties of henna in combination with several other plants.

Materials and Methods: *Arnebia euchroma*, *Curcuma zadoaria*, *Ferula gummosa*, *Acacia arabica*, *Lawsonia inermis*, *Azadirachta indica*, wax, sesame oil, mice and anesthetics were bought. Extraction and purification of the extracts of the mentioned natural plants were carried out. The resulting mixture was placed on a heater-stirrer with sesame oil and wax to dissolve them. The effect of the ointment on burned skin in mice was investigated. Lipid peroxidation tests, antioxidant potency, tissue evaluation and stability tests were also performed.

Results: Second-degree burns were induced in mice and treated with the prepared ointment. The wound area in the control group reached 16.29 mm², while in the treatment group this area reached 4.201 mm². Moreover, lipid peroxidation showed a significant decrease compared to the control group, while antioxidant potency increased. In the microscopic evaluation of the tissue, more angiogenesis and less inflammation were observed compared to the control group. In the stability test of the ointment; uniformity, pale yellow color, smell of Barijeh essential oil, weight of 50, PH=3, viscosity of 23000 and dry matter of 80 were observed.

Conclusion: The ointment prepared with Henna extract and the mentioned plants had a very good healing effect compared to the positive and negative control groups.

Keywords: Plant extracts; Wound healing; Persian Medicine

Corresponding Author: sh.ketabforoush@abzums.ac.ir

Please cite this article as:

Peyrovi M, Zareie Zardehsavari F, Baghaie A, Ahmadian Atari MM, Amiri A, Haj Mohammad Ebrahim Ketabforoush S. Preparation of formulation, stability studies and animal studies of a Persian Medicine herbal ointment for healing wounds and burns. Journal of Islamic and Iranian Traditional Medicine. 2026;16(4):251-262.

Copyright: ©Journal of Islamic and Iranian Traditional Medicine. This is an open-access article distributed under the terms of the Creative Commons Attribution-Noncommercial 4.0 International License.