بررسی آناتومی اعصاب مغزی از دیدگاه رازی و ابن‌سینا و مقایسهٔ آن با طب نوین

فاطمه شریفیان مطلق[الف]، حسن نامدار[الف*]

[الف] گروه طب سنتی، دانشکدهٔ پزشکی، دانشگاه شاهد، تهران، ایران

چکیده

سابقه و هدف: دستاوردهای مکاتب پزشکی نوین مانند سایر علوم، با مکاتب گذشتهٔ این علم پیوند دارد. آگاهی از علوم پایهٔ این مکاتب لازمهٔ شناخت صحیح و فهم دقیق آن‌هاست. شناخت آناتومی اعصاب به‌عنوان بخشی از علوم پایه در طب سنتی ایران و نقش آن در ایجاد و درمان بیماری‌ها دارای اهمیت زیادی است. در این پژوهش به بررسی آناتومی اعصاب جمجمه‌ای از دیدگاه رازی و ابن‌سینا و مقایسهٔ آن با کتاب آناتومی *گری* به‌عنوان یکی از کتاب‌های مرجع در علم آناتومی، پرداخته شده است.

مواد و روش‌ها: در این مطالعهٔ تطبیقی، به بررسی آناتومی اعصاب مغزی از نظر تعداد و عملکرد آن‌ها در کتب *المنصوری فی الطب* و *قانون فی الطب*، دو اثر مهم دوران تمدن اسلامی و مقایسهٔ آن‌ها با کتاب آناتومی *گری* پرداخته شده است.

یافته‌ها: از دیدگاه طب نوین از جمله در کتاب آناتومی *گری*، تعداد اعصاب مغزی دوازده جفت می‌باشند؛ درحالی‌که کتب فوق، این اعصاب را هفت جفت ذکر کرده‌اند. در این پژوهش مشخص شد زوج‌های عصبی ابتدایی و انتهایی مغز از نظر نام‌گذاری و عملکرد تقریباً مشابه با طب نوین هستند. اعصاب بخش میانی مغز درحالی‌که عملکردی مشابه با عملکرد اعصاب میانی در طب نوین دارند، اما بخش‌های مختلفی از یک زوج عصبی ممکن است با بخش‌هایی از چند زوج عصبی در طب نوین مطابقت داشته باشند.

نتیجه‌گیری: نتایج حاصل از پژوهش فوق نشان می‌دهد از جمله عوامل تفاوت آناتومی اعصاب مغزی از دیدگاه رازی و ابن‌سینا با آناتومی جدید، علاوه بر عدم بیان برخی از شاخه‌های عصبی، نام‌گذاری چند شاخهٔ عصبی به‌دلیل تقارب رویشگاه، تحت عنوان یک شاخه بوده است؛ اما در بیان عملکرد این اعصاب، تقریباً به همهٔ شاخه‌ها پرداخته شده است. همچنین ابن‌سینا در کتاب *قانون* به جزئیات بیشتری نسبت به کتاب *المنصوری* رازی در رابطه با آناتومی اعصاب مغزی اشاره کرده است.

کلیدواژه‌ها: اعصاب مغزی، طب سنتی ایران، تاریخ پزشکی، تشریح

تاریخ دریافت: شهریور ۹۸
تاریخ پذیرش: بهمن ۹۸

مقدمه:

تاریخ علم رشته‌ای است که به تحولات علوم گوناگون در بستر تاریخ می‌پردازد. در پژوهش‌های تاریخ علم، سطح دستاوردهای علمی در تمدن‌های مختلف و سیر تاریخی و چگونگی انتقال علوم از تمدنی به تمدن دیگر بررسی می‌شود (۱). مطالعهٔ سیر منطقی رشد علمی، همراه با بررسی دلایل پیشرفت و افول علم در جوامع بشری برای محققان عصر حاضر الهام‌بخش بوده و از میان علوم مختلف، علم پزشکی در جایگاه ویژه‌ای قرار دارد (۲). از طرفی پرداختن به تاریخ پزشکی، می‌تواند با تمرکز بر روی تغییر الگوهای سلامتی و بیماری، برای مشکلات مربوط به مسائل پزشکی، تخصص، سازمان‌ها، تحصیلات، هزینه‌های طبی، شیوه‌های تشخیصی و درمان‌شناسی، راهکارهای جدیدی ارائه کند (۳). در این بین، عصر طلایی تمدن اسلامی، دوره‌ای از شکوفایی فرهنگی، اقتصادی و علمی در تاریخ اسلام است که از قرن دوم تا هشتم هجری قمری به ثبت رسیده است. این دوره با افتتاح بیت‌الحکمه در بغداد آغاز شده (۴) و محققان از نقاط مختلف جهان با زمینه‌های فرهنگی مختلف، به جمع‌آوری و ترجمهٔ دانش به زبان عربی مشغول شدند (۵). در شکل‌گیری این تمدن، نگرش اسلام نسبت به علم و تأکید قرآن و احادیث بر

* فرد مسئول مکاتبات: h.namdar@shahed.ac.ir

ارزش دانش و اهمیت کسب آن (۶) و همچنین حمایت شدید امپراطوری اسلامی از محققان که موجب علاقهٔ شدید مسلمانان به جذب دانش علمی تمدن‌های فتح‌شده گردید، نقش کلیدی دارد (۵). همچنین مشارکت ایرانیان در این تمدن (۷) و روش علمی عامل دیگر گسترش این تمدن بوده است (۸).

یکی از مشهورترین پزشکان دوران تمدن اسلامی، محمدبن‌زکریای رازی (۲۵۱ تا ۳۱۳ق) نویسندهٔ کتاب *المنصوری فی الطب* و دیگری ابوعلی سینا (۳۷۰ تا ۴۲۸ق) بوده که شاهکار او کتاب *القانون فی الطب* است. بوعلی در کتاب مذکور آشکارا سعی در تعریف لغت‌های طبی به‌گونه‌ای منطقی داشته و در تقسیم موضوعات و شرح مطالب نیز از روشی منطقی پیروی کرده است (۹). این کتاب چندین قرن- چه در سرزمین‌های اسلامی و چه در اروپای قرن‌های میانه- بر همهٔ کتاب‌های پزشکی دیگر برتری داشت و بر آن‌ها تأثیر چشمگیری گذاشت (۱۰).

تعریف آناتومی

کلمهٔ "anatomy" از واژهٔ یونانی "ana" به‌معنی "زیاد" و"tome" به‌معنی "برش" است (۱۱-۱۳). به‌عبارتی دیگر، به‌معنی مطالعهٔ بدن از روی ساختار آن است. به این معنی که برای مطالعه، باید برش داده شود (۱۴). اصطلاح "آناتومی" از کلمهٔ یونانی "temnein" به‌معنای "برش" مشتق شده است (۱۵- ۱۷) که مطالعهٔ ساختارهایی است که در حال طبیعی بدون نیاز به میکروسکوپ قابل مشاهده هستند (۱۸). این علم یکی از قدیمی‌ترین علوم پزشکی بوده و مطالعهٔ آن به ۱۶۰۰ سال قبل از میلاد مسیح در مصر می‌رسد که بر روی پاپیروس ادوین اسمیت ثبت شده است (۱۹). با توجه به این که این علم به‌عنوان اساس مباحث بالینی پزشکی، با تمام شاخه‌های علم پزشکی ارتباط مستقیم دارد (۲۰) و پزشک را به‌سمت درک بهتر بیماری، هدایت می‌کند (۱۶، ۱۷)، لذا آشنایی و تسلط به دانش تشریح یکی از مقدمات اصلی پرداختن به حرفهٔ پزشکی بوده (۲۱) و پزشکانی همچون رازی و ابن‌سینا هر یک فصلی از کتاب خود را به تشریح اختصاص داده‌اند (۲۲، ۲۳).

به‌علت اهمیت اعصاب مغزی (جمجمه‌ای) و اثر آن در عملکرد دستگاه‌های بدن و نقش آن در ایجاد و درمان بیماری‌ها، در این پژوهش به بررسی و مقایسهٔ آناتومی اعصاب دوازده‌گانهٔ مغزی از دیدگاه محمدبن‌زکریای رازی و ابن‌سینا و تطبیق آن با طب نوین پرداخته شده است.

مواد و روش‌ها:

بررسی و تحقیق در این پژوهش به‌صورت کتابخانه‌ای بوده و بخش اعصاب مغزی در کتاب‌های *المنصوری فی الطب* نگاشته شده در قرن سوم هجری قمری، *قانون فی الطب* نوشته شده در قرن پنجم هجری قمری و آناتومی *گری* که امروزه یکی از بهترین کتاب‌های آموزش آناتومی برای دانشجویان علوم پزشکی است، مورد بررسی قرار گرفته است.

ما در این مقاله به بررسی و مقایسهٔ اعصاب مغزی از نظر تعداد و عملکرد آن‌ها در کتاب‌های مذکور می‌پردازیم (۱۷، ۲۲، ۲۳).

یافته‌ها:

از دیدگاه طب نوین از جمله در کتاب آناتومی *گری*، تعداد اعصاب مغزی دوازده جفت است درحالی‌که در کتب *المنصوری* و *قانون*، این اعصاب هفت جفت ذکر شده‌اند. همچنین از نظر عملکرد، حسی، حرکتی و یا مختلط هستند که تطبیق آن‌ها به‌شرح زیر است:

۱. زوج اول: عصب بویایی (Olfactory nerve [I])

اولین زوج عصبی از دیدگاه طب نوین عصب بویایی است که عصبی حسی بوده و گیرنده‌های این عصب در سقف و بخش فوقانی حفرهٔ بینی قرار داشته و زواید مرکزی آن‌ها (اکسون‌ها) بعد از اتصال به‌هم تشکیل دسته‌های کوچکی را می‌دهند که از طریق عبور از صفحهٔ غربالی استخوان اتموئید وارد حفرهٔ جمجمه می‌شوند. این رشته‌ها (زواید مرکزی) با نورون دوم که در پیاز بویایی قرار دارد، سیناپس داده و موجب ایجاد حس بویایی می‌شوند (۱۷). رازی و ابن‌سینا معتقدند در جلوی مغز، دو زایده رویش یافته است که همانند نوک پستان می‌باشند و به استخوان توری‌شکل مصفات (اتموئیدی) می‌رسند که دارای سوراخ‌هایی بسیار و نابرابر شبیه ابر یعنی غربالی (مشاشی) است و در کاسهٔ سر به‌گونه‌ای جای می‌گیرد که ته بینی به آن می‌رسد. بویی که شامهٔ آن را همراه هوا از

طریق استخوان مصفات استنشاق می‌کند، به دو برآمدگی شبیه دو نوک پستان که بوییدن با آن استشمام می‌شود، می‌رسد و در جلوی آلت بویایی، تجمع کند تا حس بویایی بیشتر و دقیق‌تر تحقق پذیرد (۲۲، ۲۳).

۲. زوج‌دوم: عصب بینایی (Opyic nerve [II])

از دیدگاه طب نوین عصب بینایی یک عصب حسی است که اطلاعات گیرنده‌های نوری شبکیه را به مغز می‌رسانند. زواید سلول‌های عصبی پس از دریافت اطلاعات از گیرنده‌های شبکیه به یکدیگر ملحق شده و دسته‌های کوچکی را ایجاد می‌کنند و از طریق عصب بینایی به اجزای دیگر سیستم بینایی مغز می‌روند (۱۷). این زوج از دیدگاه رازی و ابن‌سینا زوج یکم مغزی بوده و به چشم‌ها رفته و حس بینایی را به آن‌ها می‌دهد. این دو پی توخالی‌اند. ابن‌سینا بیان می‌دارد لبه‌های این زوج عصبی گشاده می‌شود تا رطوبتی را که زجاجیه نامیده می‌شود دربرگیرد (۲۲، ۲۳). همچنین رازی مسیر بینایی را فقط به‌طور مستقیم به هر دو چشم می‌داند (۲۲) اما ابن‌سینا و طب نوین به دو مسیر معتقد هستند که یکی از طریق مسیر مستقیم به هر یک از چشم‌های طرف خود رفته و دیگری به‌صورت ضربدری، به چشم مقابل می‌روند (۱۷، ۲۳).

۳. زوج سوم، عصب حرکتی چشمی (Oculomotor nerve [III])

۴. زوج چهارم، عصب قرقره‌ای (Trochlear nerve [IV])

۵. زوج ششم، عصب اشتقاقی (Abducens nerve [VI])

از دیدگاه طب نوین سومین زوج، عصب حرکتی چشمی بوده و عضلهٔ بالابرندهٔ پلک فوقانی، راست فوقانی، راست تحتانی، راست داخلی و مایل تحتانی و همچنین اسفنکتر مردمک برای تنگ شدن مردمک و عضلات مژگانی برای عمل تطابق عدسی برای دید نزدیک را عصب‌دهی می‌کند. چهارمین زوج، عصب قرقره‌ای است که عضلهٔ مایل فوقانی را عصب‌دهی می‌کند و ششمین زوج، عصب اشتقاقی است که عضلهٔ راست خارجی چشم را عصب‌دهی می‌کند (۱۷). از دیدگاه رازی و ابن‌سینا این سه زوج عصب مغزی معادل زوج دوم بوده و در ماهیچه‌های کرهٔ چشم پخش می‌شود و حرکت را به آن‌ها می‌دهد. رازی و ابن‌سینا به عصب‌دهی اسفنگتر مردمک و عضلات مژگانی اشاره‌ای نمی‌کنند. همچنین رازی به تعداد عضلات چشم اشاره‌ای ندارد، اما ابن‌سینا به وجود شش عضله برای حرکت چشم معتقد است (۲۲، ۲۳).

۶. زوج پنجم: عصب سه‌قلو (Trigeminal nerve [V])

از دیدگاه طب نوین عصب سه‌قلو، عصب اصلی حس عمومی سر بوده و همچنین عصب حرکتی عضلات حرکت‌دهندهٔ فک تحتانی است. این عصب اطلاعات حسی را از صورت، نیمهٔ قدامی پوست سر، غشای مخاطی دهان و حفرهٔ بینی و سینوس‌های اطراف بینی، بخشی از پردهٔ صماخ، چشم و ملتحمهٔ آن و سخت‌شامهٔ حفره‌های جمجمه‌ای قدامی و میانی دریافت می‌کند و عضلات جونده، ماهیچهٔ کشندهٔ پردهٔ گوش، ماهیچهٔ کِشندهٔ نرم‌کام یا عضلهٔ جمع‌کنندهٔ پردهٔ کامی، ماهیچهٔ آسیالامی یا میلوهیوئید که یک جفت از عضلات گردن هستند و بطن قدامی عضلهٔ دوبطنی را عصب‌دهی می‌کند. این عصب حاوی یک شاخهٔ حسی بزرگ و یک شاخهٔ حرکتی کوچک است. سه شاخهٔ انتهایی عصب به‌ترتیب از بالا به پایین عبارت‌اند از:

شاخهٔ عصب چشمی (Ophthalmic nerve [V1])

عصب چشمی حاوی شاخه‌های حسی از چشم‌ها، ملتحمه و اجزای داخل کاسهٔ چشم شامل غدهٔ اشکی است. این عصب همچنین دارای شاخه‌های حسی از حفرهٔ بینی، سینوس پیشانی و سینوس پرویزنی، پلک فوقانی، پشت بینی و بخش قدامی پوست سر است (۱۷).

شاخهٔ آرواره‌ای یا فکی فوقانی (Maxillary nerve [V2])

در پایینِ عصب چشمی [V1] بوده و دارای شاخه‌های حسی از سخت‌شامهٔ حفره‌های جمجمه‌ای قدامی و میانی، حلق، بینی، کام، حفرهٔ بینی، دندان‌های فک فوقانی، سینوس فک فوقانی و پوست پوشانندهٔ قسمت‌های طرف بینی، پلک تحتانی، گونه و لب فوقانی است (۱۷).

شاخهٔ آرواره‌ای یا فکی تحتانی (Mandibular nerve [V2])

عصب مندیبولار تنها شاخهٔ عصب سه‌قلو است که دارای شاخه‌های حرکتی است. رشته‌های حرکتی در بیرون جمجمه، عضلات جونده شامل ماهیچهٔ گیجگاهی، پتریگوئید داخلی و خارجی و همچنین عضلات کشندهٔ پردهٔ صماخ، کشندهٔ کام، بطن قدامی عضلهٔ دوبطنی و عضلهٔ میلوهیوئید را عصب می‌دهند.

این عصب همچنین دارای شاخه‌های حسی از پوست بخش تحتانی صورت، گونه، لب تحتانی، گوش، مجرای گوش خارجی و ناحیهٔ گیجگاهی، دوسوم قدامی زبان، دندان‌های فک پایین، سلول‌های هوایی ماستوئید، پردهٔ مخاطی در گونه، فک تحتانی و سخت‌شامهٔ حفرهٔ جمجمهٔ میانی است (۱۷).

این زوج عصب مغزی، بخش‌هایی از زوج‌های سوم، چهارم، پنجم و ششم از دیدگاه رازی و ابن‌سینا است (۲۲، ۲۳). رازی معتقد است، رشته‌هایی از زوج سوم در بخش‌هایی از صورت و بینی و دهان پراکنده می‌شود، زوج چهارم در گلو (زیر آروارهٔ پایین) پخش شده و به آن حس‌ویژه‌اش را می‌دهد. شاخه‌ای از جفت‌پنجم به ماهیچهٔ جنبانندهٔ گونه حرکت می‌دهد. همچنین رشته‌هایی از جفت ششم در گلو و زبان پخش می‌شود (۲۲). از دیدگاه ابن‌سینا بخشی از زوج سوم (زیرشاخهٔ اول از شاخهٔ سوم) از گوشهٔ خارجی چشم جدا و ماهیچه‌های گیجگاهی، جونده، ابرو، پیشانی و پلک را عصب‌دهی می‌کند و بخشی دیگر (زیرشاخهٔ دوم از شاخهٔ سوم) از گوشهٔ داخلی چشم جدا و اندرون بینی و لایهٔ پوستی پوشانندهٔ بینی را عصب‌دهی کرده و نیز بخشی دیگر از آن (زیرشاخهٔ سوم از شاخهٔ سوم) به دو شاخهٔ فرعی تقسیم شده، شاخهٔ فرعی اول عصب‌دهی دندان‌ها و لثهٔ فوقانی و شاخهٔ فرعی دوم، سطح بیرونی اعضا، مثل پوست، گونه و انتهای بینی و لب بالایی را عصب‌دهی می‌کند. شاخهٔ چهارم از زوج سوم، با عبور از شکاف فک فوقانی، در لایهٔ سطحی زبان پخش شده و حس چشایی مخصوص زبان را ایجاد می‌کند. همچنین گوشتِ بن دندان‌های پایین و لثه‌های آن و لب پایین را عصب‌دهی می‌کند. بخشی از زوج چهارم، حس بساوایی در کام و شاخهٔ اول از زوج پنجم، غشای پوششی پردهٔ صماخ گوش را عصب‌دهی کرده و ایجاد حس شنوایی می‌کند. همچنین شاخهٔ دوم از زوج پنجم گونه، ماهیچهٔ پهن و ماهیچه‌های گیجگاه را عصب‌دهی کرده و یک شاخه از زوج ششم به‌سوی ماهیچه‌های حلقی و بیخ زبانی رفته تا زوج هفتم را در حرکت دادن زبان و ماهیچه‌های حلقی کمک کند (۲۳) (جدول۱).

۷. زوج هفتم: عصب فاسیال ([Facial nerve [VII])

از دیدگاه طب نوین این عصب، حس مجرای گوش خارجی و پوست خلف گوش، حس چشایی دوسوم قدامی زبان، عصب‌دهی غدهٔ اشکی، غدهٔ بزاقی تحت فکی و زیرزبانی، پرده‌های مخاطی حفرهٔ بینی، کام سخت و نرم، عصب‌دهی عضلات صورت (عضلات حالت‌دهندهٔ صورت) و پوست سر که از کمان دوم حلقی مشتق شده‌اند و عضلات رکابی، بطن خلفی عضله دوبطنی و عضلهٔ نیزه‌ای لامی را به‌عهده دارد (۱۷). این عصب از دیدگاه رازی شامل، بخشی از زوج سوم بوده که رشته‌هایی از آن در بخش‌هایی از صورت و بینی و دهان پراکنده می‌شود (۲۲). از دیدگاه ابن‌سینا این عصب شامل، زیرشاخهٔ دوم از شاخهٔ سوم بوده که درون بینی را عصب‌دهی می‌کند؛ شاخهٔ چهارم از زوج سوم از شکاف فک فوقانی عبور و در لایهٔ سطحی زبان پخش و حس چشایی مخصوص زبان را ایجاد می‌کند. همچنین بخشی از زوج چهارم، با حس بساوایی در کام، بخشی از آن در گلو (زیر آروارهٔ پایین) پخش شده و به آن حس ویژه‌اش را می‌دهد (۲۳) (جدول۲).

۸ زوج هشتم: عصب دهلیزی-حلزونی ([Vestibulocochlear nerve [VIII])

از دیدگاه طب نوین، این عصب، عصبی حسی است که شامل دو بخش دهلیزی (Vestibular) و حلزونی (Cochlear) است که بخش دهلیزی، تعادل و بخش حلزونی، شنوایی را

به‌عهده دارد (۱۷). از دیدگاه رازی و ابن‌سینا، بخش حلزونی این زوج، معادل بخشی از زوج پنجم است، اما هیچ‌یک به بخش تعادلی این عصب اشاره‌ای نکرده‌اند (۲۲، ۲۳).

جدول۱. مقایسهٔ عملکرد زوج پنجم اعصاب مغزی (Cranial nerves) از دیدگاه رازی، ابن‌سینا و طب نوین
(رازی و ابن‌سینا به مطالبی که با ستاره مشخص شده اشاره‌ای نداشته‌اند)

نام عصب	عملکرد عصب در کتاب *آناتومی گری*	نام عصب	عملکرد عصب در کتاب *المنصوری فی الطب*	نام عصب	عملکرد عصب در کتاب *القانون فی الطب*
سه‌قلو [V] (حسی و حرکتی)	**V1: انشعاب شاخهٔ چشمی (افتالمیک)** عصب‌دهی به چشم، ملتحمه، اجزای چشمی، حفرهٔ بینی، سینوس پیشانی، پلک فوقانی، پشت بینی **** عصب‌دهی به سینوس اتموئید بخش قدامی پوست سر***	زوج سوم (نامشخص)	**بخشی از زوج سوم:** – پراکنده شدن رشته‌هایی از آن، در بخش‌هایی از صورت و بینی و دهان	زوج سوم (حسی)	**بخشی از زوج سوم:** **زیرشاخهٔ اول از شاخهٔ سوم:** از گوشهٔ خارجی چشم جدا و عصب‌دهی ماهیچه‌های گیجگاهی، جونده، ابرو، پیشانی و پلک **زیرشاخهٔ دوم از شاخهٔ سوم:** از گوشهٔ داخلی چشم جدا و عصب‌دهی اندرون بینی و لایهٔ پوستی پوشانندهٔ بینی
	V2: شاخهٔ ماگزیلاری (آروارهٔ بالایی) عصب‌دهی به حلق، بینی، کام، حفرهٔ بینی، دندان‌های فوقانی، پوست روی بخش‌های طرفی بینی، پلک تحتانی، گونه، لب فوقانی **** عصب‌دهی به سخت‌شامه در حفره‌های جمجمه‌ای قدامی و میانی، سینوس ماگزیلاری، پلک تحتانی***				**زیرشاخهٔ سوم از شاخهٔ سوم:** تقسیم به دو شاخهٔ فرعی **شاخهٔ فرعی اول:** عصب‌دهی دندان‌ها و لثهٔ فوقانی **شاخهٔ فرعی دوم:** عصب‌دهی سطح بیرونی اعضا مثل پوستِ گونه و انتهای بینی ولب بالا
				زوج چهارم (حسی)	**بخشی از زوج چهارم:** حس بساوایی در کام
	V3: شاخهٔ مندیبولار (آرواره‌ای پایینی) عصب‌دهی پوست بخش تحتانی‌صورت، گونه، لب تحتانی، گوش، دوسوم قدامی زبان، دندان‌های تحتانی **** عصب‌دهی مجرای گوش خارجی، حفرهٔ گیجگاهی، سلول‌های هوایی- ماستوئید، مخاط گونه‌ها و سخت‌شامهٔ حفرهٔ جمجمه‌ای میانی***		**بخشی از زوج چهارم:** عصب‌رسانی در گلو (زیر آروارهٔ پایین) و ایجاد حس ویژه	زوج سوم (حسی)	**شاخهٔ چهارم از زوج سوم:** – عبور از شکاف فک فوقانی و پخش در لایهٔ سطحی زبان و ایجاد حس چشایی مخصوص زبان – عصب‌دهی گوشت بن دندان‌های پایین و لثه‌های آن و لب پایین
	عصب‌دهی عضلات گیجگاهی، جَوِشی، حرکات پردهٔ صماخ **** عصب‌دهی به حرکات کام نرم، باز کردن دهان و بالا بردن کف دهان را طی عمل بلع***	زوج پنجم (حرکتی)	**بخشی از زوج پنجم:** عصب‌دهی ماهیچه‌های جنبانندهٔ گونه	زوج پنجم (حسی)	**شاخهٔ اول از زوج پنجم:** عصب‌دهی غشای پوششی پردهٔ صماخ گوش و ایجاد حس شنوایی **شاخهٔ دوم از زوج پنجم:** عصب‌دهی گونه، ماهیچهٔ پهن، ماهیچه‌های گیجگاه
		زوج ششم (نامشخص)	رشته‌هایی در گلو و زبان پخش می‌شود.	زوج ششم (حرکتی)	**یک شاخه به سوی ماهیچه‌های حلقی و بیخ زبانی رفته تا زوج هفتم را در حرکت دادن زبان و ماهیچه‌های حلقی کمک کند.**

جدول۲. مقایسهٔ عملکرد زوج هفتم اعصاب مغزی (Cranial nerves) از دیدگاه رازی، ابن‌سینا و طب نوین
(رازی و ابن‌سینا به مطالبی که با ستاره مشخص شده اشاره‌ای نداشته‌اند)

نام عصب	عملکرد عصب در کتاب *آناتومی گری*	نام عصب	عملکرد عصب در کتاب *المنصوری فی الطب*	نام عصب	عملکرد عصب در کتاب *القانون فی الطب*
فاسیال [VII] (حسی و حرکتی)	حس چشایی دوسوم قدامی زبان، پرده‌های مخاطی حفرهٔ بینی، کام سخت و نرم، بطن خلفی عضلهٔ دوبطنی و عضلهٔ نیزه‌ای لامی * ***ایجاد حس مجرای گوش خارجی و پوست خلف گوش، عصب‌دهی غدهٔ اشکی، غدهٔ بزاقی تحت فکی و زیرزبانی، عضلات حالت‌دهندهٔ صورت، پوست سر، عضلات رکابی***	**زوج سوم (نامشخص)**	**بخشی از زوج سوم:** رشته‌هایی از آن در بخش‌هایی از صورت و بینی و دهان پراکنده می‌شود	**زوج سوم (حسی)**	**زیرشاخهٔ دوم از شاخهٔ سوم:** عصب‌دهی اندرون بینی **شاخهٔ چهارم از زوج سوم:** عبور از شکاف فک فوقانی و پخش در لایهٔ سطحی زبان و ایجاد حس چشایی مخصوص زبان **بخشی از زوج چهارم:** حس بساوایی در کام و **بخشی** از آن در گلو (زیر آروارهٔ پایین) پخش شده و به آن حس ویژه‌اش را می‌دهد.

۹. زوج نهم: عصب زبانی–حلقی (Glossopharyngeal nerve [IX])

این زوج در طب نوین، عصبی حسی و حرکتی است که حس سینوس و جسم کاروتید، یک دوم خلفی زبان، لوزه‌های کامی، بخش فوقانی حلق، مخاط گوش میانی، شیپور استاش، چشاییِ یک‌دوم خلفی زبان، غدهٔ پاروتید و عضلهٔ نیزه‌ای حلقی را، عصب‌دهی می‌کند (۱۷). طبق نظر رازی زوج نهم شامل بخشی از زوج سوم است که حسی بوده و رشته‌هایی از آن در بخش‌هایی از دهان پراکنده می‌شود؛ و نیز زوج چهارم، که در گلو (زیر آروارهٔ پایین) پخش می‌شود و به آن، حس ویژه‌اش را می‌دهد؛ و همچنین زوج ششم که رشته‌هایی از آن در گلو و زبان پخش شده است، می‌باشد (۲۲). طبق نظر ابن‌سینا نیز شاخهٔ چهارم از زوج سوم با عبور از شکاف فک فوقانی، در لایهٔ سطحی زبان پخش شده و حس چشایی مخصوص زبان را ایجاد می‌کند و همچنین یک شاخه از زوج ششم به سوی ماهیچه‌های حلقی و بیخ زبانی می‌رود تا زوج هفتم را در حرکت دادن زبان و ماهیچه‌های حلقی کمک کند (۲۳) (جدول۳).

۱۰. زوج دهم: ریوی– هضمی (Vagus nerve [X])

از دیدگاه طب نوین این عصب اطلاعات حسی را از پوست پشت گوش، مجرای گوش خارجی و سخت‌شامهٔ حفرهٔ جمجمه‌ای خلفی، گیرنده‌های شیمیایی جسم آئورتی و گیرنده‌های فشارخون در قوس آئورت و پردهٔ مخاطی حلق، حنجره، مری، برونکوس‌ها، ریه‌ها، قلب و احشاء شکمی منطقهٔ پیشین روده و میان‌روده و اطلاعات حس چشایی از ناحیهٔ اطراف اپیگلوت را آورده و همچنین محرک عضلات صاف و غدد در حلق، حنجره، احشاء سینه، أحشاء شکمی منطقهٔ پیشین روده و میان روده، یکی از عضله‌های زبان به نام عضلهٔ کامی زبانی، عضلات کام نرم (به‌جز عضلهٔ تنسورولی پالاتینی)، عضلات حلق (به‌جز نیزه‌ای حلقی) و حنجره است (۱۷). از دیدگاه رازی این زوج عصبی شامل یک رشته از زوج سوم بوده که به‌سمت پایین، به‌سوی شکم و زیر پردهٔ دیافراگم می‌رود و همچنین زوج چهارم که ایجاد حس ویژه درگلو (زیر آروارهٔ پایین) کرده همچنین رشته‌هایی از زوج ششم که به ماهیچه‌های حنجره، نیام دل، شش، مری و پیرامون آن‌ها،

جدول۳. مقایسهٔ عملکرد زوج نهم اعصاب مغزی (Cranial nerves) از دیدگاه رازی، ابن‌سینا و طب نوین (رازی و ابن‌سینا به مطالبی که با ستاره مشخص شده اشاره‌ای نداشته‌اند).

نام عصب	عملکرد عصب در کتاب *آناتومی گری*	نام عصب	عملکرد عصب در کتاب *المنصوری فی الطب*	نام عصب	عملکرد عصب در کتاب *القانون فی الطب*
زبانی حلقی [IX] (حسی و حرکتی)	ایجاد حس در جسم کاروتید، یک‌سوم خلفی زبان، لوزه‌های کامی، بخش فوقانی حلق، چشایی از یک‌سوم خلقی زبان. عصب‌دهی حرکتی عضلهٔ نیزه‌ای حلقی **** ایجاد حس سینوس، مخاط گوش میانی و شیپور استاش، عصب‌دهی غدهٔ پاروتید***	**زوج سوم (حسی)**	**بخشی از زوج سوم:** رشته‌هایی از آن پراکنده در بخش‌هایی از دهان	**زوج سوم (حسی)**	**شاخهٔ چهارم از زوج سوم:** عبور از شکاف فک فوقانی و پخش در لایهٔ سطحی زبان و ایجاد حس چشایی مخصوص زبان
		زوج چهارم (حسی)	**زوج چهارم:** پخش در گلو (زیر آروارهٔ پایین) و ایجاد حس ویژه		
		زوج ششم (نامشخص)	رشته‌هایی از آن پخش در گلو و زبان	**زوج ششم (حرکتی)**	**زوج ششم:** یک شاخه به سوی ماهیچه‌های حلقی و بیخ زبانی رفته تا زوج هفتم را در حرکت زبان و ماهیچه‌های حلقی کمک کند.

دیافراگم، دهانهٔ شکمبه، نیام جگر و سپرز و دیگر اندام‌های درونی، عصب‌دهی می‌کند، است (۲۲). از دیدگاه ابن‌سینا، این عصب معادل شاخهٔ اول از زوج سوم که از گردن به سوی پایین سرازیر و از حجاب حاجز عبور و در بین اعضای احشایی زیر حجاب توزیع می‌شود، است. همچنین شاخهٔ سوم از زوج ششم (عصب راجعه) که به ماهیچه‌های رو به بالای، ماهیچه‌های واروکنندهٔ پایین‌رو، پرده‌های حاجز و سینه و ماهیچه‌های آندو و قلب، ریه، وریدها و شریان‌هایی موجود در آنجا، عصب‌رسانی کرده همراه با شاخهٔ عصبِ فرود آمده از بخش سوم، در پرده‌های احشایی پراکنده و به استخوان پهن (لگن خاصره) می‌رسد (۲۳) (جدول ۴).

۱۱. زوج یازدهم: عصب فرعی (Accessory nerve [XI])

این عصب، یک عصب حرکتی بوده و به عضلات استرنوکلیدوماستوئید (ماهیچهٔ جناغی پستانکی یا ماهیچهٔ جناغی‌ترقوه‌ای-پستانکی) و ذوزنقه‌ای عصب‌رسانی می‌کند (۱۷) که طبق نظر رازی این عصب بخشی از زوج ششم بوده که به ماهیچه‌های شانه و پیرامون آن عصب‌رسانی می‌کند و به حسی یا حرکتی بودن آن اشاره‌ای ندارد (۲۲). ابن‌سینا معتقد است شاخهٔ دوم از زوج ششم، به ماهیچه‌های شانه و نزدیک آن به‌خصوص ماهیچه پهن روی شانه عصب‌رسانی می‌کند و آن را عصبی حرکتی می‌داند (۲۳).

۱۲. زوج دوازدهم: عصب زیرزبانی (Hypoglossal nerve [XII])

این عصب از دیدگاه طب نوین عصبی حرکتی است و به عضلات لامی-زبانی، زنخی-زبانی و نیزه‌ای-زبانی و تمام عضلات داخلی زبان عصب‌دهی می‌کند (۱۷). این عصب به عقیدهٔ رازی جفت هفتم است و معتقد است به ماهیچه‌های زبان وگلو عصب‌رسانی می‌کند و به حسی یا حرکتی بودن آن اشاره‌ای ندارد (۲۲). ابن‌سینا نیز این زوج را معادل جفت هفتم دانسته و معتقد است به ماهیچه‌های حرکت‌دهندهٔ زبان، ماهیچه‌های مشترک بین غضروف ترسی (تیروئیدی) و استخوان لامی عصب‌رسانی کرده و در پاره‌ای موارد بقیهٔ آن در ماهیچه‌های مجاور به این ماهیچه‌ها پراکنده می‌شوند و آن را عصبی حرکتی می‌داند (۲۳).

جدول۴. مقایسهٔ عملکرد زوج دهم اعصاب مغزی (Cranial nerves) از دیدگاه رازی، ابن‌سینا و طب نوین
(رازی و ابن‌سینا به مطالبی که با ستاره مشخص شده اشاره‌ای نداشته‌اند)

نام عصب	عملکرد عصب در کتاب *آناتومی گری*	نام عصب	عملکرد عصب در کتاب *المنصوری فی الطب*	نام عصب	عملکرد عصب در کتاب *القانون فی الطب*
واگ [X] (حسی و حرکتی)	ایجاد حس در مخاط حلق. حنجره، مری، برونکوس‌ها، ریه‌ها، قلب و احشاء شکمی پیشین روده و میان روده **** ایجادحس در پوست پشت گوش، مجرای گوش خارجی و سخت‌شامهٔ حفرهٔ جمجمه‌ای خلفی، گیرنده‌های شیمیایی و فشار خون در آئورت***	**زوج سوم (نامشخص)**	یک رشته به سمت پایین، به سوی شکم و زیر پردهٔ دیافراگم	**زوج سوم (نامشخص)**	**شاخهٔ اول از زوج سوم:** از گردن به سوی پایین سرازیر و عبور از حجاب حاجز و توزیع در بین اعضای احشایی زیر حجاب
		زوج چهارم (حسی)	عصب‌رسانی در گلو (زیر آروارهٔ پایین) و ایجاد حس ویژه.	**زوج ششم (حرکتی)**	**شاخهٔ سوم از زوج ششم (عصب راجعه):** – عصب‌رسانی به ماهیچه‌های رو به بالای، ماهیچه‌های واروکنندهٔ پایین‌رو، پرده‌های حاجز و سینه و ماهیچه‌های آن دو و قلب، ریه، وریدها و شریان‌های موجود در آنجا **همراه با شاخهٔ عصب فرود آمده از بخش سوم**: پراکنده در پرده‌های احشایی و رسیدن به استخوان پهن (لگن خاصره)
		زوج ششم (نامشخص)	عصب‌دهی به ماهیچه‌های حنجره، نیام دل، شش، مری و پیرامون آنها، دیافراگم، دهانهٔ شکمبه، نیام جگر و سپرز و دیگراندام‌ها		

بحث و نتیجه‌گیری:

زوج اول اعصاب مغزی از دیدگاه رازی و ابن‌سینا جزو اعصاب مغزی به‌شمار نیامده است اما از نظر شکل، محل قرارگیری، اجزاء و عملکرد آن در بخش تشریح بینی، به‌عنوان آلت بویایی به آن پرداخته‌اند. ایشان برخلاف طب نوین به گیرنده‌های بویایی که از استخوان اتموئیدی عبور کرده و به لب بویایی می‌رسند اشاره‌ای نکرده و معتقدند که بو از طریق این سوراخ‌ها به لب بویایی می‌رسد.

زوج دوم از دیدگاه رازی و ابن‌سینا زوج اول مغزی است و همانند دیدگاه طب نوین، عصبی حسی بوده که بینایی از آن حاصل می‌شود. رازی به ارتباط این عصب با اطراف چشم اشاره‌ای نمی‌کند اما ابن‌سینا بیان می‌دارد لبه‌های این زوج عصبی گشاده می‌شود تا رطوبتی را که زجاجیه نامیده می‌شود دربرگیرد (شبکیه). از دیدگاه طب نوین نیز این عصب اطلاعات گیرنده‌های نوری شبکیه را به مغز می‌رسانند.

زوج سوم، چهارم و ششم از دیدگاه طب نوین، معادل زوج دوم از دیدگاه رازی و ابن‌سینا بوده و همچنین از دیدگاه ایشان و طب نوین عصبی حرکتی است. رازی به تعداد ماهیچه‌های چرخانندهٔ چشم اشاره‌ای نمی‌کند اما ابن‌سینا مانند طب نوین معتقد به شش عضلهٔ حرکتی چشم است. طب نوین برای زوج سوم، علاوه بر حرکت عضلات چشم، عصب‌دهی اسفنکتر مردمک برای تنگ شدن مردمک و همچنین عصب‌دهی عضلات مژگانی، برای عمل تطابق عدسی جهت دید نزدیک را ذکر می‌کند.

زوج پنجم در طب نوین عصبی حسی–حرکتی بوده که از دیدگاه رازی و ابن‌سینا نیز عصبی حسی–حرکتی است اما

تقسیم‌بندی این اعصاب از دیدگاه رازی و ابن‌سینا با طب نوین متفاوت است به‌طوری که زوج پنجم مغزی در طب نوین معادل بخش‌هایی از زوج‌های سوم، چهارم، پنجم و ششم، از دیدگاه رازی و ابن‌سینا است، اما ابن‌سینا عملکرد این اعصاب را با جزئیات بیشتری مطرح کرده و دیدگاه و تقسیم‌بندی آن به طب نوین نزدیک‌تر است. به‌طوری که بخشی از زوج سوم (زیرشاخهٔ اول از شاخهٔ سومِ زوج سوم) را تقریباً معادل شاخهٔ عصب چشمی [V1]، بخش دیگری از زوج سوم (زیرشاخهٔ سوم از شاخهٔ سومِ زوج سوم) و نیز بخشی از زوج چهارم، تقریباً معادل شاخهٔ ماگزیلاری (آروارهٔ بالایی) [V1]، و شاخهٔ چهارم از زوج سوم، تقریباً معادل شاخهٔ مندیبولار (آروارهای پایینی) [V1] است. از دیدگاه ابن‌سینا زوج سوم به چهار شاخه تقسیم می‌شود و شاخهٔ سوم از زوج سوم نیز خود به سه شاخه تقسیم می‌شود که تقریباً شاخهٔ سوم و چهارم از زوج سوم، معادل با زوج پنجم در طب نوین است.

البته ابن‌سینا به عصب‌دهی به سینوس اتموئید بخش قدامی پوست سر در شاخهٔ [V1]، و عصب‌دهی به سخت‌شامه در حفره‌های جمجمه‌ای قدامی و میانیِ سینوس ماگزیلاری، پلک تحتانی در شاخهٔ [V2]، عصب‌دهی مجرای گوش خارجی، حفرهٔ گیجگاهی، سلول‌های هوایی- ماستوئید، مخاط گونه‌ها و سخت‌شامهٔ حفرهٔ جمجمه‌ای میانی در شاخهٔ [V3] و همچنین عصب‌دهی به حرکات کام نرم، باز کردن دهان و بالا بردن کف دهان طی عمل بلع، اشاره‌ای ندارد.

زوج هفتم از دیدگاه طب نوین یک عصب حسی- حرکتی است درصورتی‌که رازی و ابن‌سینا تنها به حسی بودن آن اشاره کرده‌اند. رازی معتقد است این عصب بخشی از زوج سوم است، اما به عقیدهٔ ابن‌سینا، این عصب شامل بخش‌هایی از زوج سوم و چهارم است. البته همچنان ابن‌سینا جزئیات بیشتری را مطرح کرده، اما به ایجاد حس مجرای گوش خارجی و پوست خلف گوش، عصب‌دهی غدهٔ اشکی، غدهٔ بزاقی تحت‌فکی و زیرزبانی، عضلات حالت‌دهندهٔ صورت، پوست سر، عضلات رکابی اشاره‌ای نداشته‌است.

زوج هشتم از دیدگاه طب نوین، عصبی حسی بوده و شامل دو بخش دهلیزی (تعادل) و حلزونی (شنوایی) است. این زوج از دیدگاه رازی و ابن‌سینا بخشی از زوج پنجم بوده که تنها به بخش شنوایی آن اشاره کرده‌اند و همانند طب نوین آن را عصبی حسی دانسته‌اند.

زوج نهم که در طب‌نوین، عصبی حسی- حرکتی است، طبق نظر رازی بخشی از زوج سوم، چهارم و ششم بوده که به حسی بودن زوج سوم و چهارم اشاره کرده است اما به عملکرد حسی یا حرکتی زوج ششم اشاره‌ای نداشته است. از نظر ابن‌سینا این عصب معادل شاخهٔ چهارم از زوج سوم و همچنین یک شاخه از زوج ششم است و مانند طب نوین معتقد به حسی- حرکتی بودن این عصب است.

زوج دهم از دیدگاه طب‌نوین عصبی حسی- حرکتی است که از دیدگاه رازی این زوج عصبی معادل یک رشته از زوج سوم، بخشی از زوج چهارم و همچنین رشته‌هایی از زوج ششم است و فقط به حسی بودن آن اشاره کرده است. از دیدگاه ابن‌سینا، این عصب معادل شاخهٔ اول از زوج سوم و همچنین شاخهٔ سوم از زوج ششم است و تنها به حرکتی بودن آن اشاره داشته است. در رابطه با این عصب نیز، ابن‌سینا نسبت به رازی جزئیات بیشتری را بیان کرده است که به یافته‌های جدید نزدیک‌تر است؛ اما وی نیز به ایجاد حس در پوست پشت گوش، مجرای گوش خارجی و سخت‌شامهٔ حفرهٔ جمجمه‌ای خلفی، گیرنده‌های شیمیایی و فشار خون در آئورت اشاره‌ای نداشته است.

زوج یازدهم از دیدگاه طب نوین یک عصب حرکتی بوده، اما رازی به حسی یا حرکتی بودن آن اشاره‌ای ندارد و ابن‌سینا نیز آن را عصبی حرکتی می‌داند. از دیدگاه رازی و ابن‌سینا این عصب بخشی از زوج ششم بوده و همانند طب نوین معتقدند عضلات شانه و پیرامون آن را عصب‌دهی می‌کند.

زوج دوازدهم از دیدگاه طب نوین، زوج هفتم از دیدگاه رازی و ابن‌سینا است. رازی به حسی یا حرکتی بودن این عصب اشاره‌ای ندارد، اما ابن‌سینا آن را همانند طب نوین، عصبی حرکتی می‌داند.

با مقایسه و بررسی آناتومی اعصاب مغزی در کتب رازی و ابن‌سینا درمی‌یابیم نظرات ایشان ضمن شباهت دارای تفاوت‌هایی بوده است. که این شباهت‌ها شامل عدم بیان

عصب بویایی به‌عنوان یک زوج عصبی و همچنین عملکرد زوج اول، دوم، سوم، پنجم و ششم است که البته ابن‌سینا جزئیات بیشتری را مطرح کرده است، اما در مورد زوج چهارم اختلاف بیشتری بین نظرات رازی و ابن‌سینا وجود دارد.

یکی از علل اختلاف ایشان با آناتومی جدید در تشخیص اعصاب حسی و حرکتی است که نظرات ابن‌سینا دقیق‌تر و به دیدگاه طب نوین نزدیک‌تر است. اختلاف دیگر ایشان در رشته‌های عصبی خارج شده از بخش میانی مغز است و در نوع و عملکرد اعصاب بخش قدامی و انتهایی مغز اختلاف نظر کمتری وجود دارد. همچنین اختلاف در شماره‌گذاری زوج‌های عصب مغزی وجود دارد که دلایل آن را می‌توان عدم نام‌گذاری زوج بویایی، تقارب رویشگاه، چند شاخه از اعصاب، که یک شاخه عصب در نظر گرفته شده و امروزه جداگانه نام‌گذاری شده‌اند، مانند زوج دوم مغزی که شامل سه زوج عصبی در طب نوین است و همچنین زوج پنجم که خود در محل خروج به دو شاخه تقسیم شده و هر شاخه نیز به دو شاخه تقسیم می‌شود و به گفتهٔ ابن‌سینا «زوج پنجم به دو شاخه منشعب می‌شود به شکل دو لایهٔ (مضاعف)، بلکه نزد بیشتر علمای تشریح هر یک از آن در حقیقت یک زوج جداگانه از عصب محسوب می‌شود» که با این وصف دوازده جفت عصب مغزی توسط ایشان تشخیص داده شده و امروزه عملکردهای دیگری از آن‌ها نیز شناخته شده است (شکل ۱).

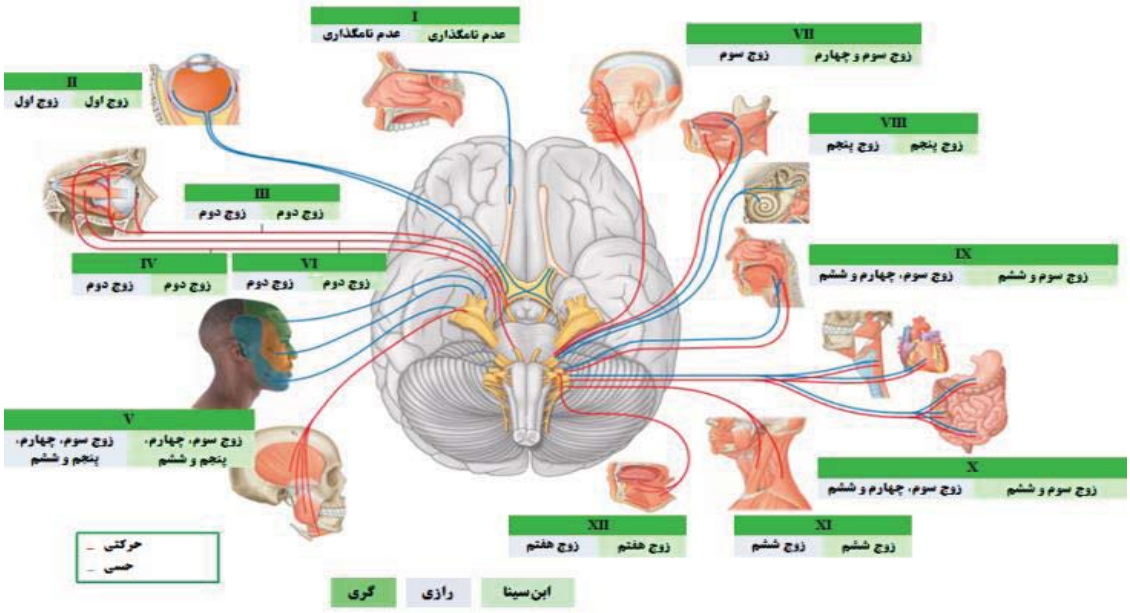

شکل ۱. مقایسهٔ محل خروج اعصاب مغزی از مغز و اندام‌هایی که به آن وارد می‌شود از دیدگاه رازی، ابن‌سینا و طب نوین

References:

1. Available from: https://rch.ac.ir/group/mainPage?gid=12.Accessed January 8, 2020.
2. Available from: https://iums.ac.ir/uploads/286_1834_83_barname-arshad-1395.pdf. Accessed Accessed January 20, 2020.
3. Magner LN. *Tarikh-e Pezeshkiy-e Jahan* (A history of medicine). 2nd ed. Translated by: P Izadi, AR Gholshani. Tehran: Choogan; 2013. P:60. [In Persian].
4. Tiliouine H. Estes R. The state of social progress of Islamic societies: Social, Economic, Political, and Ideological Challenges. New York: Springer International Publishing; Op. cit. 2016;222:27.
5. Gregorian V. Islam: A mosaic, not a monolith. Brookings Institution Press; 2003 May 29. P:26-38.
6. Available from: https://www.cgie.org.ir/fa/news/25448.Accessed October 14, 2014.
7. Lewis B. From Babel to dragomans: interpreting the Middle East. Oxford University Press; 2005. P:44.
8. Tbakhi A, Amr SS. Ibn al-Haytham: Father of modern optics. Annals of Saudi Medicine. 2007;27(6):464-467.
9. Amini F. *Naghd va barresi-e ketab Qanun fi al-Tibb.* Olom va Fonoon. 2009;2(11): 24-43. [In Persian].
10. Khorasani Sh. *Ibn Sina* (Avicenna). Tehran: The Great Islamic Encyclopaedia; 1989. Vol.4, P:29. [In Persian].
11. Hegazy AA. Anatomy is a misnomer to aims of its study. Academia Anatomica International. 2017;3(1):1.
12. Hudson DM. Top shelf human anatomy & physiology (top shelf science). Walch Publishing; 2006. P:1.
13. Esfandiari E. *kelidhay-e fahm-e anatomy*. Isfahan: Isfahan University of Medical Sciences; 2012. P:2. [In Persian].
14. Henderson B, Dorsey JL. Medical terminology for dummies. 2nd ed. Hoboken: John Wiley & Sons Publishing, Inc; 2015. P:97.
15. Tabatabaei Adnani J. *Dayeratol Maaref risheh shenakhtiy-e vazhehhay-e pezeshki* (The ethnical encyclopedia of medical words). Tehran: Nozhat, Medical Academy of the Islamic Republic; 2012. P:26. [In Persian].
16. Drake RL, Mitchell AW, Vogl W. Gray's anatomy para estudantes. Elsevier Brasil; 2005. P:1,2.
17. Drake RL, Vogl AW, Mitchell AWM. Gray's anatomy for students. 3th ed. London: Churchill Livingstone; 2014. P:2,894-903.
18. Honarparvar S, Piryaei A. *Moghaddamat-e olume payeh 1: Baftshenasi; baznegarye chaharom.* Tehran: Shahid Beheshti University of Medical Sciences and Health Services; 2017. P:1. [In Persian].
19. Porter R. The greatest benefit to mankind: A medical history of humanity from antiquity to the present. (The Norton History of Science). WW Norton & Company; 1999 Oct 17. P:49-50.
20. Taheriazam A, Shabani S, Saeidinia A. Keihanian F, Nabaee M. *Morori sarei bar anatomy* (Fast review for anatomy). Tehran: Royay-e Sabz; 2016. P:8. [In Persian].
21. Tabatabaei SM, Kalantar-Hormozi A. *Negareshi bar danesh kalbodshekafi dar motone tebbe sonnati.* Research in Medicine. 2010; 34(2):79-85. [In Persian].
22. Al-Razi M. *Al-Mansouri fi al-Tibb.* Ed by Sedigh HB. Kuwait: Al-Monazameh al-Arabiah, al-Seghafeh; 1988. P: 49,50,58. [In Arabic].
23. Avicenna. *Al-Qanun fi al-tibb* (The Canon of Medicine). Beirut: Dar al-Ehya al-Turath al-Arabi; 2005. Vol.1, P: 46,49,50,81-84. [In Arabic].